

## XVII Reunión Virtual de la ASAC

# Comunicaciones videoforum

### 210007. ABORDAJE LAPAROSCÓPICO URGENTE POR ÍLEO BILIAR

MP Gutiérrez Delgado, J Rivas Becerra, A Cruz Muñoz, J Santoyo Santoyo

UGC Cirugía General y Digestiva. Complejo Hospitalario Regional de Málaga, Málaga

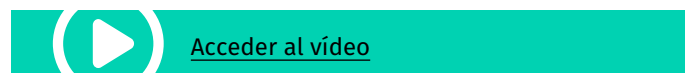**Introducción:** Una causa poco común de obstrucción intestinal mecánica es el íleo biliar. Esto es secundario a la impactación de litiasis biliares sobre el tracto gastrointestinal, ocurriendo habitualmente en el íleon terminal, debido a una fístula bilio-entérica. Dada su baja incidencia, es crucial la sospecha diagnóstica y un tratamiento adecuado para una buena evolución clínica del paciente.

**Caso clínico:** Presentamos el caso de un varón de 76 años con antecedentes de un episodio de colecistitis aguda tratada de forma conservadora mediante antibioterapia y colecistostomía percutánea. Acude a urgencias 3 meses después de este episodio con clínica de vómitos fecaloideos acompañados de ausencia de tránsito intestinal de 3 días de evolución. A la exploración se evidenciaba un abdomen distendido y timpánico, no doloroso a la palpación, sin masas ni megalias, ni signos de irritación peritoneal. Analíticamente destacaba leucocitosis de 21000/mm<sup>3</sup>. Se realizó una tomografía computerizada (TC) evidenciando dilatación de asas de delgado con cambio de calibre progresivo hasta alcanzar íleon terminal, asociando líquido libre en pelvis y ambas gotieras.

Ante dichos hallazgos se decidió realizar una laparoscopia exploradora, evidenciando un cuadro de obstrucción intestinal secundario a cambio de calibre a nivel de yeyuno en FID por íleo biliar. Se realizó enterotomía, extracción de litiasis y posterior estrituroloplastia por vía laparoscópica.

El postoperatorio estuvo marcado por un íleo paralítico que se resolvió con medidas conservadoras, siendo el paciente dado de alta al 20º día postoperatorio, con buena tolerancia oral y tránsito intestinal

**Discusión:** El íleo biliar es una enfermedad difícil de diagnosticar. El manejo de los pacientes debe ser individualizado en función de cada caso, ya que existen varias opciones terapéuticas. Nosotros mostramos que el manejo mínimamente invasivo de esta patología, mediante el abordaje laparoscópico, es un abordaje terapéutico factible.



### 210013. ABORDAJE LAPAROSCÓPICO EN DIVERTICULITIS AGUDA

M Pérez Reyes, A Títos García, L Romacho López, AJ González Sánchez, I Cabrera Serna, JM Aranda Narváez, P Fernández García, J Santoyo Santoyo

UGC Cirugía General y Digestiva. Complejo Hospitalario Regional de Málaga, Málaga

**Introducción:** La prevalencia de la diverticulitis aguda en colon izquierdo está aumentando en países de todo el mundo por los cambios en el estilo de vida.

**Caso clínico:** Paciente de 74 años con antecedentes de hipertensión arterial y dislipemia. Acude a urgencias por estreñimiento de 10 días y disminución progresiva de tránsito intestinal.

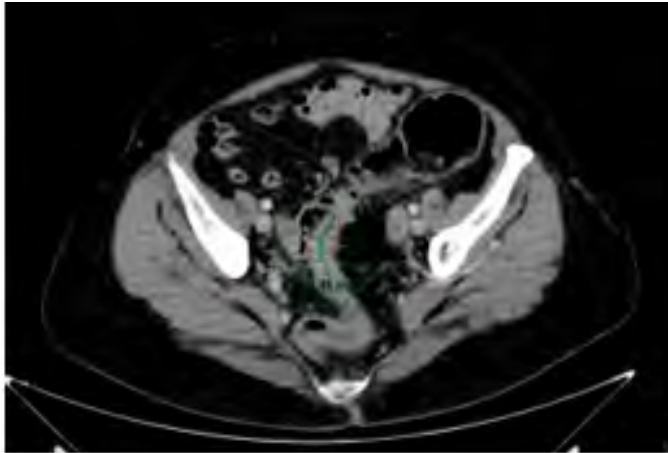
En la exploración física presentaba distensión abdominal y molestias focalizadas en fosa iliaca izquierda. La analítica mostraba elevación de PCR(18,2mg/L).

Se realizó TAC abdominal (**Figura 1**) observándose un engrosamiento mural de un segmento de recto-sigma de 4cm de longitud, que mostraba realce tras la administración de contraste, condicionando dilatación retrógrada de colon con un segmento de 7.5cm, sugestivo de neoplasia de colon.

Se ingresó y se realizó colonoscopia, apreciándose a 32cm edematización y fruncimiento de pliegues, divertículos, con una luz de 4-5mm que impedía el paso del endoscopio. Se inyectó contraste apreciándose paso de contraste a tramos distales. Ante la sospecha

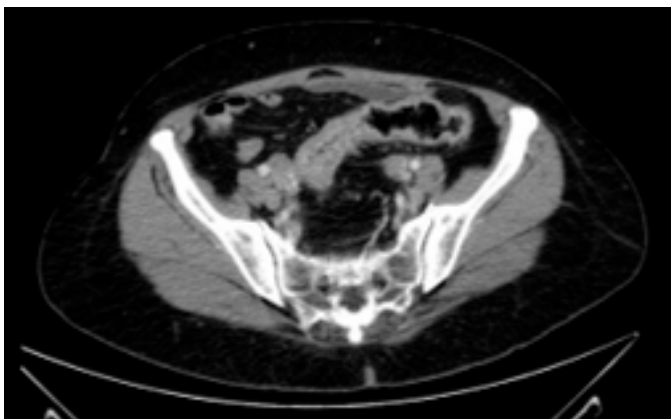
de diverticulitis no se prosiguió el procedimiento dado el riesgo de perforación.

Se inició tratamiento antibiótico y a la semana se repitió el TAC (Figura 2) objetivando desaparición de la dilatación proximal de colon, aunque a nivel de recto-sigma se apreciaba un segmento no distendido.



**Figura 1**

Engrosamiento mural asimétrico de un segmento de 4 cm de recto-sigma, condicionando dilatación retrógrada de asas de intestino grueso con un colon de hasta 7.5cm. Sugestivo de neoplasia de colon.



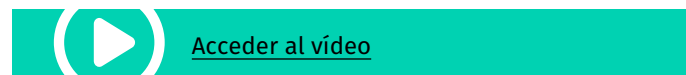
**Figura 2**

Se observa aire en recto y ha desaparecido la dilatación proximal de colon, aunque a nivel de recto-sigma se aprecia un segmento no distendido. Diverticulosis en colon.

El cuadro oclusivo clínico y radiológico había desaparecido, pero refería persistencia de dolor por lo que se decidió intervención quirúrgica. El abordaje fue laparoscópico. Los hallazgos fueron un plastrón inflamatorio de sigma-recto superior en pelvis, englobando útero, anejos y uréter derecho. Se pudo liberar el plastrón y se completó una resección anterior de recto oncológica laparoscópica.

La evolución fue favorable, siendo dada de alta al séptimo día postoperatorio sin complicaciones.

La anatomía patológica describió divertículos en sigma y fibrosis peritoneal.



**Discusión:** La diverticulitis aguda puede producir obstrucción parcial de la luz por edema colónico o pericolónico o por un absceso. Una fibrosis progresiva recurrente puede producir una obstrucción completa, siendo difícil diferenciar entre una estrechez por proceso inflamatorio o neoplasia.

Para planificar una sigmoidectomía electiva hay que valorar cada caso individualmente, considerando riesgos de la intervención, condición médica y otros factores como el efecto en la calidad de vida por ataques recurrentes, imposibilidad para descartar neoplasia, severidad de los ataques, síntomas crónicos o persistentes. También se deben considerar los posibles resultados funcionales pobres y persistencia de síntomas tras la cirugía.

En nuestro caso, resolver el cuadro oclusivo previo a la cirugía permitió realizar un abordaje mínimamente invasivo y una anastomosis primaria incluso sin necesidad de estoma de protección.

### 210142. DESBRIDAMIENTO RETROPERITONEAL VIDEOASISTIDO (VARD) POR PUERTO ÚNICO EN PANCREATITIS AGUDA NECROTIZANTE

**M Pitarch Martínez, FJ Pérez Lara, F Moya Donoso**

UGC Cirugía General y Digestiva. Hospital Comarcal de Antequera, Antequera

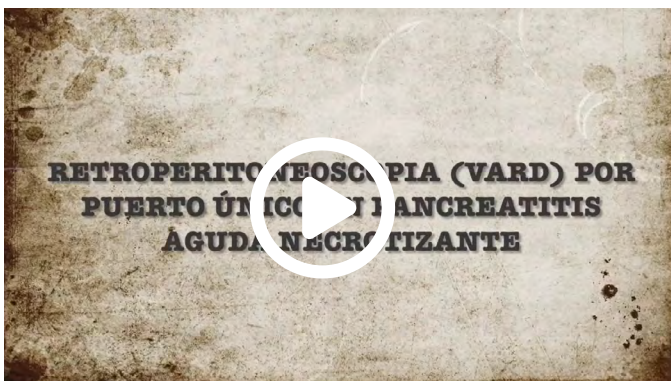
**Introducción:** El abordaje terapéutico escalonado (step-up approach) de la pancreatitis aguda grave ha demostrado que disminuye de forma significativa su morbilidad y mortalidad. Tras el fracaso de los drenajes percutáneos o endoscópicos, se considera el abordaje quirúrgico mínimamente invasivo mediante retroperitoneoscopia (VARD) como la siguiente opción.

**Caso clínico:** Presentamos el caso de un paciente de 54 años ingresado por pancreatitis aguda grave necrotizante de origen enólico, que presenta colecciones retroperitoneales sobreinfectadas que persisten tras 2 meses y medio de ingreso, habiendo sido tratadas con varios drenajes percutáneos, por lo que se opta por desbridamiento retroperitoneal videoasistido (VARD), utilizando un abordaje por puerto único.

Tras colocar al paciente en decúbito supino, se realiza incisión de 3-4cm lateral al drenaje percutáneo, introduciendo el dispositivo de puerto único con 3 trócares. Tras insuflación de gas se disecciona la cavidad retroperitoneal derecha permitiendo el desbridamiento extenso, lavado y colocación de drenajes.

El paciente no precisó más sesiones de VARD; durante el postoperatorio se realizaron lavados por los drenajes inicialmente continuos y posteriormente intermitentes, permitiendo finalmente su retirada tras mantener un débito escaso, negativizar cultivos y tras control radiológico adecuado. Finalmente, el alta hospitalaria fue posible un mes y medio tras la cirugía (4 meses de ingreso total).

**Discusión:** La retroperitoneoscopia es una opción mínimamente invasiva que permite el adecuado drenaje y desbridamiento de las colecciones necróticas infectadas de la pancreatitis aguda. Nuestra variante utilizando un dispositivo de puerto único permite mediante una pequeña incisión mejorar la visualización y una mayor exposición respecto al VARD tradicional; asimismo, aporta mayor facilidad de manejo del instrumental y movimientos en la cavidad, por lo que permitiría un desbridamiento más óptimo y disminuiría los riesgos de dañar estructuras adyacentes.



 [Acceder al vídeo](#)

### 210197. ABORDAJE LAPAROSCÓPICO DE EVENTRACION LATERAL L1W2R2 TRAS REPARACIONES PREVIAS

**JM Suárez Grau, L Tallón Aguilar, J Tinoco González, FJ Padillo Ruiz**

Departamento Cirugía General y Digestiva. Hospitales Universitarios Virgen Macarena - Virgen del Rocío, Sevilla

**Introducción:** La eventración lumbar suele ser un reto para el ciudadano de pared abdominal, cuando se realiza frente a una recurrencia del plano anterior y el plano posterior. El abordaje laparoscópico representa una gran ventaja para poder visualizar correctamente las estructuras y ver dónde se localiza el fallo para poder optar así hacia un abordaje retro muscular o puramente intraabdominal. En el video exponemos un abordaje intraabdominal de una recurrencia por las dos vías posibles.

**Caso clínico:** Paciente varón de 68 años con Eventración lumbar recidiva da L2W2R2 tras nefrectomía derecha hace 12 años.

A los meses de la nefrectomía de evidencio Eventración de la misma y se reparó vía anterior mediante cierre por planos. El paciente acudió a nuestro centro a los 2 años de la reparación abierta con evidente recidiva de la misma. Se optó por realizar abordaje LAPAROSCÓPICO y colocación de Malla intrabdominal técnica de doble corona IPOM. La corrección de la Eventración fue óptima y con un seguimiento de 2 años sin alteraciones. A los 10 años de esta reparación IPOM acudió pro sospecha de recidiva. En tac abdominal y exploración. Se objetivo una recidiva en la zona más superior, con Malla bien localizada e incluida en la recidiva. Realizamos técnica IPOM-Plus sobre la malla previa, ya que el abordaje posterior había sido realizado previamente en abierto y la colocación de una amplia malla IPOM en la última operación. Tras suturar el defecto con Sutura barbada se reforzó la zona con nueva Malla de amplio tamaño (30x35) fijada con tackers y pegamento de fibrina. Los resultados a corto plazo han sido excelentes. Destaca la ausencia de la tumoración y mejora estética a la exploración.

**Discusión:** La Eventración lumbar es uno de los retos en eventroplastia laparoscópica en la actualidad con numerosas soluciones en cirugía abierta, laparoscópica o híbridas (IPOM, TAR, VAMOS, Sándwich, etc.), pero ninguna puede ser catalogada como gold standar. Afrontar las recidivas de estas eventraciones requiere un manejo de dichas técnicas en pared abdominal para dar el mejor resultado al problema de nuestro paciente. Una vez agotada la vía anterior y posterior podemos volver a realizar un abordaje laparoscópico para cerrar el orificio y colocar una malla más amplia con fijación traumática que soporte a presión a la que se somete esta zona de manera rutinaria.



 [Acceder al vídeo](#)

## 210199. REPARACIÓN RETROMUSCULAR TARM TRAS RECIDIVA EN HERNIA POST-OSTOMIA

**JM Suarez GraU<sup>1</sup>, JL Guerrero Ramirez<sup>2</sup>, A Gila Bohorquez<sup>2</sup>, P de la Herranz<sup>2</sup>, J Gomez Menchero<sup>2</sup>**

<sup>1</sup>Departamento Cirugía General y Digestiva. Hospitales Universitarios Virgen Macarena - Virgen del Rocío, Sevilla.

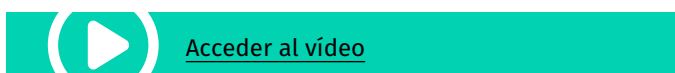
<sup>2</sup>Departamento Cirugía General y Digestiva. Hospital Comarcal de Riotinto, Minas de Riotinto.

**Introducción:** Los nuevos abordajes retromusculares están en pleno desarrollo en el campo de la pared abdominal. Una de las aplicaciones en las que podemos desarrollar estas técnicas es en las recidivas tras la reparación de hernias con malla en el nivel intraabdominal o preperitoneal.

**Caso clínico:** Presentamos el caso de un paciente que fue sometida a una colostomía de urgencia por perforación del colon por colonoscopia, después se realizó la reconstrucción del tránsito intestinal.

En la ostomía antigua se realizó una hernioplastia de refuerzo preperitoneal. Tras un año se notó una tumoración en la zona a pesar de la malla, objetivándose una recidiva en explora y TAC abdominal. En la cirugía programada se optó por un abordaje transabdominal (TARM), en el que se realizó terapia retromuscular con reparación completa de la eventración.

**Discusión:** Las técnicas retromusculares son una realidad creciente en la cirugía de la pared abdominal. Una de las indicaciones se encuentra en las recurrencias después de las reparaciones previas prefasciales e intraabdominales e incluso tras las reparaciones preperitoneales. El escaso dolor posquirúrgico y la mejora en la disminución de la recurrencia y la menor tasa de eventos adversos en el campo quirúrgico hacen que sea una técnica a tener en cuenta en nuestros centros.



## 210211. ANASTOMOSIS GASTROESOFÁGICA LAPAROSCÓPICA COMO MANEJO DE LA PERFORACIÓN ESOFÁGICA TRAS FUNDUPLICATURA TIPO TOUPET LAPAROSCÓPICA

**AJ García Moriana, L Navarro Morales, A Senent Boza, I Alarcón del Agua, M Socas Macias, F López Bernal, FJ Padillo Ruiz, S Morales Conde**

UGC Cirugía General y Digestiva. Complejo Hospitalario Regional Virgen del Rocío, Sevilla.

**Introducción:** La realización de una funduplicatura laparoscópica se considera el gold-standard del tratamiento de la enfermedad por reflujo gastroesofágico (ERGE). Realizada por cirujanos experimentados presenta baja tasa de complicaciones intra- y postoperatorias, aunque pueden llegar a suponer hasta un 20% de los casos.

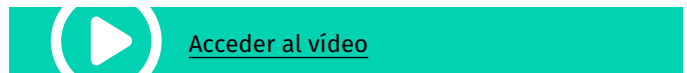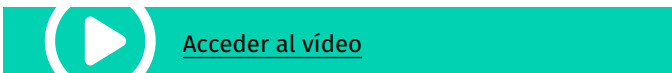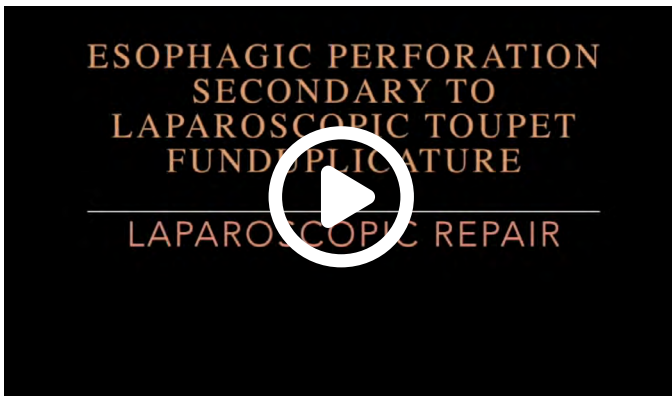Las complicaciones asociadas a la funduplicatura son en su mayoría leves y transitorias. Sin embargo, existen algunas más graves como la estenosis o perforación esofágica, el neumotórax y el neumomediastino (de predominio izquierdo) La perforación esofágica representa una de las más graves, a pesar de ser poco frecuente, con pocos casos en la literatura.

**Caso clínico:** Mujer de 81 años, con historia de ERGE y gran hernia de hiato sintomática. Se realizó una funduplicatura laparoscópica parcial posterior de 270º tipo Toupet. Durante el postoperatorio inmediato desarrolla un cuadro de disnea y dolor abdominal. Mediante TC se evidencia una posible perforación esofágica, confirmada mediante esofagograma. Se decide cirugía urgente, en la que se objetiva una importante peritonitis química, secundaria a una perforación de esófago distal por desgarramiento de un punto de fijación de la valva izquierda. Se tutoriza con una sonda de Fouchet, permitiendo valorar la debilidad de las fibras de la pared esofágica que impide la realización, de sutura simple y se decide realizar una anastomosis esofagogástrica latero-lateral con dos planos posteriores y uno anterior entre esófago y valva izquierda de la funduplicatura. En el plano anterior se fijó el punto del borde de la apertura gástrica de la valva izquierda de la funduplicatura al esófago, y a la valva derecha para apoyar el punto, confeccionando una funduplicatura de 360º tipo Nissen.

Tras la cirugía, la paciente fue trasladada a UCI y posteriormente a planta con buena evolución. Fue alta a los veintiún días tras un control radiológico en el que no se objetivaron fugas. Actualmente mantiene una vida normal, como única complicación leve disfagia a la ingesta cuantiosa y rápida de alimentos.

**Discusión:** La perforación esofágica constituye una complicación muy poco frecuente de la cirugía antirreflujo, siendo su principal causa la iatrogenia. Las lesiones puntiformes pueden sellar de forma espontánea, mientras que para defectos mayores es necesario el tratamiento quirúrgico.

De acuerdo con lo anterior, concluimos que la perforación esofágica secundaria a la funduplicatura laparoscópica es un evento poco frecuente, pero con elevada morbimortalidad, y debe ser tratada de forma urgente por equipos y en centros especializados. La anastomosis esofagogástrica latero-lateral puede constituir un recurso técnico para tratarla.



### 210222. ESPLENECTOMÍA PARCIAL LAPAROSCÓPICA POR QUISTE ESPLÉNICO GIGANTE

A García León<sup>1</sup>, V Pino Díaz<sup>1</sup>, F Hinojosa-Ramírez<sup>1</sup>, M Rubio Manzanares<sup>2</sup>, M Pérez- Andrés<sup>1</sup>, JM Martos Martínez<sup>1</sup>

<sup>1</sup>UGC Cirugía General y Digestiva. Complejo Hospitalario Regional Virgen del Rocío, Sevilla. <sup>2</sup>UGC Cirugía General. Complejo Hospitalario Regional Virgen del Rocío, Sevilla.

**Introducción:** El mayor conocimiento de la función inmunológica del bazo y el riesgo de infección grave post-esplenectomía han fomentado el desarrollo de técnicas quirúrgica de preservación esplénica. Desde la primera esplenectomía parcial laparoscópica reportada en 1995 por Uranüs et al, la técnica ha estado en continuo desarrollo para convertirse en una técnica segura y factible para lesiones benignas.

**Caso clínico:** Presentamos el caso de una paciente de 19 años con el diagnóstico incidental de quiste esplénico de 8,4 x 8,4 cm en la porción superior tras un ingreso por un proceso neumónico.

Se expone en el vídeo la técnica quirúrgica pormenorizada, con la disección y sección individualizada de la rama terminal superior de la arteria esplénica y la consecuente delimitación del parénquima esplénico viable. Se visualiza la transección con energía bipolar y electrocoagulación con un sangrado de 200 ml sin necesidad de transfusión.

Postoperatorio sin complicaciones con eco-doppler realizado a las 48 horas posoperatorias que objetiva buen flujo de la arteria esplénica y que se constata nuevamente a los 6 meses con un remanente esplénico funcionante.

**Discusión:** La esplenectomía parcial laparoscópica es una técnica segura y factible en pacientes seleccionados que consigue la preservación anatómica y funcional. El conocimiento más exhaustivo de la vascularización y el desarrollo tecnológico ha permitido disminuir el riesgo del sangrado intraoperatorio.

### 210243. OBSTRUCCIÓN INTESTINAL POR BRIDAS. RESECCIÓN DE ASA CERRADA VÍA LAPAROSCÓPICA.

Al Fernández Sánchez, A Sanchez Gonzalez, L Romacho Lopez, I Cabrera Serna, JM Aranda Narváez, J Santoyo Santoyo

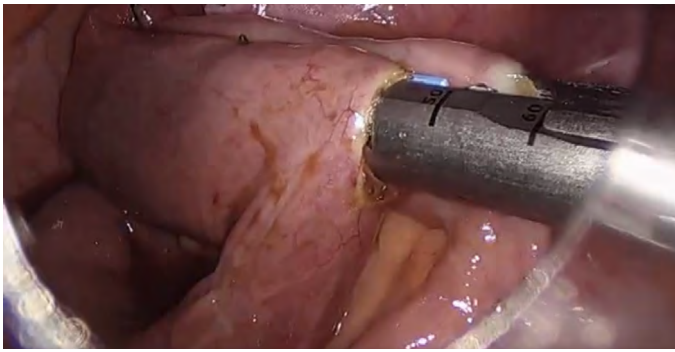
Servicio Cirugía General y Digestiva. Complejo Hospitalario Regional de Málaga, Málaga

**Introducción:** La oclusión intestinal es una causa frecuente de ingreso urgente, siendo las adherencias postquirúrgicas la causa más común. La intervención quirúrgica sólo es necesaria en caso de

complicación o fracaso de tratamiento médico, teniendo el abordaje mínimamente invasivo una menor tasa de complicaciones, aunque existe controversia sobre su empleo en caso de dilatación importante de asas de delgado o si es necesario realizar resección intestinal por el alto riesgo de contaminación de la cavidad.

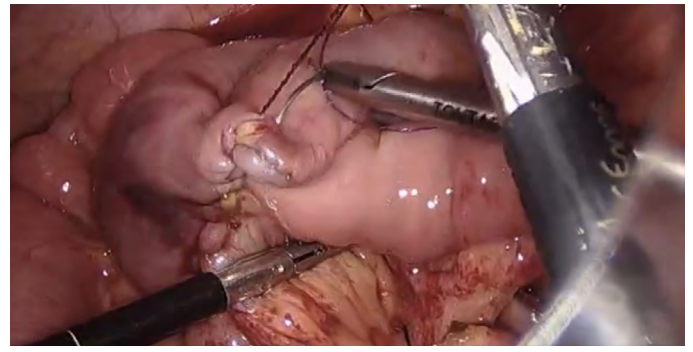
Nuestro objetivo es presentar el caso clínico de una paciente diagnosticada mediante TC abdominal con contraste de una obstrucción intestinal en asa cerrada por bridas en relación a una cesárea previa, con necesidad de resección intestinal que se realizó por abordaje laparoscópico.

**Caso clínico:** Paciente de 41 años con una cesárea previa en 2019. Acude a urgencias por segunda vez ese día por persistencia de dolor abdominal en hipogastrio de inició súbito de 12 horas de evolución, asociado a vómitos y mal estar general, con irritación peritoneal localizada. Se realiza un TC abdominal con contraste objetivándose una obstrucción intestinal en asa cerrada causada por una brida, por lo que se decide llevar a la paciente a quirófano. Mediante abordaje laparoscópico, se visualiza una adherencia firme entre zona inferoanterior de útero y pared abdominal que condiciona una herniación de 1 metro de intestino delgado de aspecto necrótico. Se secciona la brida liberando el paquete intestinal atrapado y se realiza la resección de las asas intestinales necróticas. Mediante una EndoGIA se lleva a cabo una anastomosis mecánica laterolateral de ambos cabos, objetivando un pequeño vertido de contenido intestinal que controlamos colocando un Clamp en el asa proximal, cerrando posteriormente el ojal intestinal tras la anastomosis con sutura barbada. La paciente evoluciona favorablemente en planta por



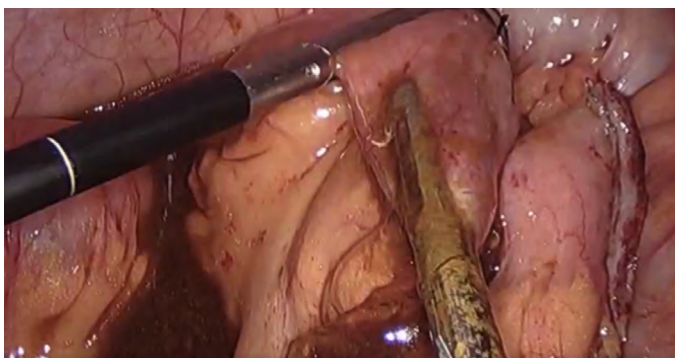**Figura 1**

Anastomosis mecánica latero-lateral mediante Endograpadora.



**Figura 3**

Sutura barbada de ojal tras anastomosis mecánica con Endograpadora.



**Figura 2**

Control de vertido de contenido intestinal mediante Clamp.



[Acceder al vídeo](#)