XVIII Congreso de la ASAC

Comunicaciones videoforum

220011. USO DEL LIGAMENTO FALCIFORME: UNA FORMA FÁCIL Y RÁPIDA DE CREACIÓN DE UN INJERTO TUBULAR PARA SUSTITUCIÓN DE LA VENA PORTA TRAS RESECCIÓN EN CIRUGÍA PANCREÁTICA AVANZADA

MÁ Suárez Muñoz, JF Roldán de la Rúa, LC Hinojosa Arco, R Gómez Pérez, S Mansilla Díaz, A Ortega Martínez, MS Álvarez Escribano, P González Rojo, R de Luna Díaz

Servicio Cirugía General y Digestiva. Complejo Hospitalario de Especialidades Virgen de la Victoria, Málaga.

Introducción: El único tratamiento curativo eficaz para el carcinoma de páncreas es la exéresis completa con intencionalidad R0. En algunos casos, para conseguir tal objetivo es necesario llevar a cabo la resección de un segmento del tronco mesentérico-portal. Presentamos una alternativa técnica consistente en la creación de un segmento tubular construido con ligamento falciforme, tejido autólogo de fácil disponibilidad y versatilidad, que no precisa anticoagulación, y que puede evitar el empleo de injertos autólogos venosos tales como una de las venas yugulares o la vena renal izquierda, o bien de injertos protésicos.

Caso clínico: Paciente de 58 años de edad con neoplasia de cuerpo de páncreas, de 28 x 22 mm de diámetro, con invasión de la vena porta (figura 1), trombosis de la vena esplénica y existencia de colaterales a nivel del eje mesentérico-portal. La exéresis de la neoplasia requirió la realización de una pancreatectomía total incluyendo un segmento venoso. Pensando en su reconstrucción generamos un segmento tubular de 25 mm de longitud x 15 mm de diámetro, empleando como tejido autólogo el ligamento falciforme, obtenido y preparado al principio de la intervención, modelado teniendo como referencia una jeringa de 5 ml de capacidad.

Acceder al vídeo

Discusión: El ligamento falciforme es un tejido autólogo de fácil obtención que puede emplearse como sustituto en casos de resecciones venosas mesentérico portales parciales (plastias) o de un segmento importante, como presentamos en nuestro vídeo, ya que permite modelar un segmento tubular, sin necesidad de sacrificar venas de mayor entidad e importancia (yugular, renal izquierda...), con bajo riesgo de infección, bajo coste económico y que no requiere de tratamiento anticoagulante a largo plazo. Tal y como hicimos en nuestro caso, aconsejamos la preparación del tubular en los primeros pasos de la intervención para que, en caso de ser necesario su uso, el tiempo de clampaje vascular sea el más ajustado posible a la realización de las anastomosis.

230012. DOBLE REVASCULARIZACIÓN ARTERIAL DE INJERTO HEPÁTICO

MÁ SuÁrez Muñoz[1], MC Montiel Casado[2], J Santoyo Villalba[2], M Pérez Reyes[2], B Sánchez Pérez[2], JA Pérez Daga[2], JM Aranda Narváez[2], JL Fernández Aguilar[2], J Santoyo Santoyo[2]

[1]Servicio Cirugía General y Digestiva. Complejo Hospitalario de Especialidades Virgen de la Victoria, Málaga. [2]Servicio Cirugía General y Digestiva. Complejo Hospitalario Regional de Málaga, Málaga.

Introducción: La correcta revascularización arterial y portal del injerto hepático es fundamental para asegurar la viabilidad del órgano trasplantado. En ocasiones, circunstancias anatómicas de donante y receptor condicionan situaciones de riesgo para obtener un adecuado flujo arterial.

Caso clínico: Paciente de 57 años de edad con poliquistosis hepática e indicación de trasplante por síndrome ocupacional abdominal. Presentaba arteria hepática derecha reemplazada procedente de mesentérica superior (tipo 3 de Michels), y arteria hepática común procedente de tronco celiaco. En el donante se identificó una arteria hepática izquierda procedente de gástrica izquierda de calibre significativo (tipo 5 de Michels). Fue preciso realizar una doble anastomosis arterial (arteria hepática común del receptor con tronco celiaco del donante, y arteria hepática derecha del receptor con arteria esplénica del donante) para conseguir la adecuada revascularización del injerto, obteniendo finalmente un flujo arterial total de 146 mililitros/minuto. Evolución postoperatoria favorable.

Discusión: Cuando identificamos el bajo flujo obtenido con la primera anastomosis a pesar del buen latido visible y pulso palpable, tal como es mandatorio y tal como indicamos en la locución del vídeo, pensamos en diferentes alternativas, siendo la primera la revisión quirúrgica de la anastomosis. Sin embargo, al valorar el

buen calibre de los dos vasos, la correcta visualización y aposición de los endotelios con la sutura, la ausencia de angulación o de excesiva longitud en los vasos, nos preocupaba que la revisión de esta primera anastomosis condujera a una yatrogenia no deseada, especialmente una lesión endotelial, fundamentalmente en la arteria del receptor, que pudiera poner en riesgo esa nueva anastomosis. Asimismo, valoramos la posibilidad de explorar el origen del tronco celiaco para descartar un síndrome de ligamento arcuato (si bien no nos impresionaba por el TAC preoperatorio) o incluso pensar en la posibilidad de una anastomosis entre la arteria esplénica del receptor y el tronco celiaco del donante. Cualquiera de estas alternativas suponía prolongar un tiempo quirúrgico en relación con una anastomosis que considerábamos técnicamente correcta y por ello, al observar la anatomía favorable entre arteria esplénica del donante y hepática derecha reemplazada del receptor planteamos la solución ya previamente explicada y justificada. Diez minutos después de decidir no tocar la primera anastomosis y de realizar la segunda, el injerto hepático estaba perfectamente irrigado y con buenos flujos **(Figura 1)**. Eco doppler de control los días 1 y 7 postoperatorios mostraron flujos arteriales normales.

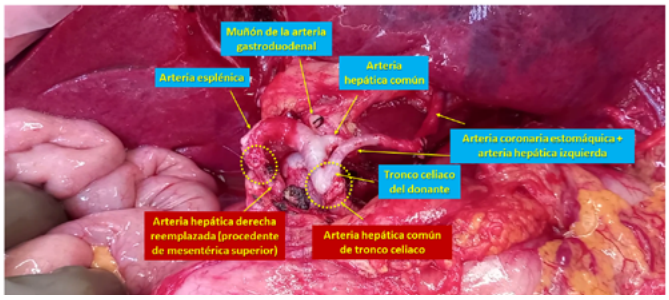

Figura 1

Resultado final

Acceder al vídeo

230018. RESECCIÓN HEPÁTICA LIMITADA SEGMENTO VIII POR ABORDAJE EXTRAGLISSONIANO LAPAROSCÓPICO

M Pérez Reyes, AM Sánchez Díaz, B Sánchez Pérez, J Santoyo Villalba, JA Pérez Daga, J Santoyo Santoyo

UGC Cirugía General y Digestiva. Complejo Hospitalario Regional de Málaga, Málaga.

Introducción: La resección hepática anatómica mediante el aislamiento del pedículo extraglissoniano es un procedimiento seguro.

Caso clínico: Presentamos un paciente de 65 años diagnosticado de adenocarcinoma de recto medio estadio IV(cT3N1M1). Se presentó en comité oncológico y se decidió neoadyuvancia. Posteriormente se realizó la intervención quirúrgica. El resultado anatomopatológico fue adenocarcinoma moderadamente diferenciado ypT3N2M0.

Durante el seguimiento en consulta, a los 4 meses de la cirugía, se realizó un TAC de control objetivando dos nódulos sólidos hipoatenuados de 11 y 5mm en el segmento VIII hepático. El marcador tumoral fue CEA 1,74ng/dL **(Figuras 1,2)**.

Se presentó en comité y se decidió cirugía.

El abordaje fue laparoscópico. Se identificaron 2 lesiones metastásicas en el segmento VIII con ecografía intraoperatoria. Una más craneal de 1'5cm y otra más caudal de 1cm.

La técnica fue extraglissoniana a través de la placa cística del pedículo del segmento VIII. Realizamos un clampaje selectivo del mismo, apreciando línea de isquemia que no englobaba de forma completa el segmento VIII ni ambas lesiones y que afectaba de forma parcial al segmento V. Se realizó ecografía Doppler evidenciando un pedículo accesorio hacia segmento VIII que procedía del pedículo del segmento IV. Se decidió abordaje extraglissoniano del pedículo izquierdo, clampando de forma selectiva el pedículo accesorio del segmento IV que vascularizaba de forma parcial el borde medial del segmento VIII. A continuación, se realizó resección limitada del segmento VIII.

El postoperatorio fue favorable, siendo alta al segundo día.

El resultado anatomopatológico fue: dos focos de metástasis de adenocarcinoma en el segmento VIII con inmunofenotipo intestinal.

Durante el seguimiento en oncología se decidió revisiones sin quimioterapia adyuvante.

Discusión: Basándonos en la descripción de Sugioka, el plano virtual entre los pedículos glissonianos, y el parénquima hepático, permite acceder a este espacio, rodear los pedículos glissonianos y clamparlos sin tener que acceder al tejido hepático y así evitar la destrucción parenquimatosa. Para ello es necesario conocer de forma adecuada la anatomía de cada paciente, dado que pueden presentar anomalías vasculares como presenta nuestro paciente. De ahí la importancia de revisar detenidamente un adecuado estudio radiológico preoperatorio, si es posible realizar estudio en 3D y el utilizar la ecografía intraoperatoria.

Acceder al vídeo

230019. ABORDAJE LAPAROSCÓPICO EXÉRESIS ADENOPATÍA SENO CARDIOFRÉNICO DERECHO

M Pérez Reyes, AM Sánchez Díaz, J Santoyo Villalba, B Sánchez Pérez, PD José Antonio, J Santoyo Santoyo

UGC Cirugía General y Digestiva. Complejo Hospitalario Regional de Málaga, Málaga.

Introducción: El hepatocarcinoma fibrolamelar es un subtipo del carcinoma hepatocelular con características diferentes. Aparece generalmente en jóvenes y no se asocia con cirrosis, hepatopatía crónica ni tiene otros factores de riesgo conocidos. Si bien la supervivencia de los pacientes resecados puede alcanzar el 75% a los 5 años, tienen una alta tendencia a la recidiva local y a las metástasis.

Caso clínico: Presentamos un varón de 24 años intervenido un año y medio previo de hepatectomía derecha y linfadenectomía del hilio hepático laparoscópica por carcinoma hepatocelular fibrolamelar. El resultado anatomopatológico fue de hepatocarcinoma moderadamente diferenciado de 8,5 cm, estadio pT1bN0.

Durante el seguimiento se objetivó en TAC una adenopatía en mediastino inferior paracava derecha no presente en estudio previo, de 22x15 mm **(Figura 1)**. Se completó el estudio con PET-TC mostrando dicha adenopatía en mediastino inferior, de 15 mm, con baja intensidad de captación (SUVmax3.04), pero por presentar hipometabolismo central por componente necrótico que subestimaba la captación **(Figura 2)**. Por ello, pese al grado de captación, dadas las características histológicas de la lesión primaria (hepatocarcinoma moderadamente diferenciado) era sugestivo de malignidad.

Los marcadores tumorales fueron normales.

Tras revisar el caso se decidió intervención quirúrgica. El abordaje fue laparoscópico, se realizó disección del ángulo cardiofrénico derecho identificando la adenopatía previamente descrita y se resecó.

El postoperatorio presentó elevación del diafragma derecho y neumotórax derecho, que precisó colocación de tubo de tórax por parte de Cirugía Torácica. Consiguiendo evacuación completa del mismo con re-expansión en radiografía de control.

La anatomía patológica describió una adenopatía de 3x2cm con metástasis masiva de hepatocarcinoma de subtipo fibrolamelar.

Se presentó en comité y se decidió seguimiento en consulta.

Discusión: Las metástasis linfáticas son frecuentes (50-65%). Se observan frecuentemente en el hilio hepático y en el ligamento hepatoduodenal, pero también pueden observarse en el retroperitoneo, pelvis y mediastino. El tratamiento quirúrgico es el más efectivo dada la escasa respuesta a la terapia oncoespecífica, por ello decidimos resección de la adenopatía. Aunque se están investigando diferentes dianas terapéuticas.

En este paciente se decidió abordaje laparoscópico porque revisando las imágenes se valoró que era viable, seguro y se obtenían las ventajas de dicha vía como son menor dolor, morbilidad, estancia hospitalaria más corta y resultados oncológicos comparables, y por otro lado, al tener una hepatectomía derecha, se tenía más facilidad para acceder al seno cardiofrénico accediendo por el lateral de la vena suprahepática derecha y también se evitaban las complicaciones del abordaje torácico.

Acceder al vídeo

230025. MANEJO MÍNIMAMENTE INVASIVO DE HERNIA HIATO INCARCERADA

V Vera Flores, F Grasa González, L Bollicl, D Palomo Torrero

Servicio Cirugía General y Digestiva. Hospital Comarcal de la Serranía, Ronda.

Introducción: Las hernias hiatales paraesofágicas tienen un riesgo de incarceración y formación de vólvulos, pudiendo condicionar una hemorragia digestiva alta y una isquemia con posibilidad de perforación. Esta complicación presenta un riesgo vital siendo necesario un diagnóstico temprano y un tratamiento precoz, siendo una urgencia quirúrgica.

Caso clínico: Mujer de 84 años con los siguientes antecedentes; DM2, hipotiroidismo, cistocele, gran hernia de hiato por deslizamiento y esofagitis grado, acude a urgencias por presencia de dolor abdominal de más 3 semanas acompañado de nauseas. A la exploración la paciente presenta estado de sepsis grave, mal estado general, obnubilada, desorientada y no colaboradora. Hipotensa con

taquicardia, saturación 95% con gafas nasales. Abdomen globuloso, doloroso a la palpación con reacción peritoneal difusa, mas intensa en epigastrio-mesogastrio. En la analítica valores de PCR 95,1mg/dL ; procalcitonina 73,75ng/dL y leucocitos 3,4 x 10^9/L.

En la TAC con contraste iv de abdomen se observa perforación de víscera hueca probablemente localizada en el estómago herniado.

Se realiza de forma urgente laparoscopia exploradora con hallazgos de hernia de hiato grado IV con estomago volvulado e isquémico intratorácico sin perforación macroscópica con liquido libre peritoneal y a nivel torácico de aspecto más oscuro pudiendo correlacionarse con mediastinitis.

Discusión: Las hernias paraesofágicas se deben a herniación del fundus gástrico a través del diafragma con la unión gastroesofágica normoposicionada. Son poco frecuentes (5%) y son a causa de un defecto en la membrana pleuroperitoneal. La cirugía de la hernia paraesofágica incarcerada ha de realizarse de forma urgente, ya que las complicaciones representan un elevado riesgo para la vida del paciente. La intervención debe realizarse mediante cirugía abierta en pacientes inestables, pudiéndose hacer una aproximación laparoscópica inicial en pacientes estables y por profesionales expertos. Sin embargo no hay evidencias claras o guías sobre el manejo de la hernia paraesofágica aguda o hernia grado IV en pacientes estables y sin signos de obstrucción gástrica o isquemia. Lo recomendable en estos pacientes sería una reparación electiva pero temprana. Esta intervención, que consiste en la reducción del contenido herniado, la resección del saco herniario, el cierre de pilares y la realización de una funduplicatura, puede realizarse con seguridad por vía laparoscópica.

Acceder al vídeo

230039. OBSTRUCCIÓN DUODENAL POR PEDÍCULO VENOSO DE LA MESENTÉRICA SUPERIOR CON DISPOSICIÓN ATÍPICA EN PACIENTE CON PÁNCREAS ANULAR

JM Hernández González[1], R Mateos Gil[2], AR del Rey Moreno[1], FJ Pérez Lara[1]

[1]Servicio Cirugía General y Digestiva. Hospital Comarcal de Antequera, Antequera. [2]Servicio Radiodiagnóstico. Hospital Comarcal de Antequera, Antequera

Introducción: Entre las causas de obstrucción duodenal no tumoral se encuentran las estenosis pépticas, el páncreas anular, malrotaciones intestinales y anomalías vasculares como el síndrome de la arteria mesentérica superior. Esta última entidad es producida por una compresión extrínseca del duodeno por la arteria mesentérica superior y la aorta.

Sin embargo, no hemos encontrado en la literatura casos en los que la obstrucción se deba a una pinza entre la aorta y la vena mesentérica superior. Por ello, presentamos este caso en el que la existencia de un páncreas anular incompleto ocasiona una disposición atípica de la vena mesentérica superior, colapsando el duodeno en su cruce con la aorta.

Caso clínico: Mujer de 21 años en estudio desde los 9 por dolor abdominal y vómitos, diagnosticada de enfermedad ulcerosa péptica recidivante con buena respuesta a inhibidores de la bomba de protones. En la endoscopia digestiva alta se objetivan esofagitis grado C y úlceras bulbares Forrest III, con estómago de retención e incapacidad de progresar más allá de la segunda porción duodenal. El estudio radiológico con TAC y RMN de abdomen nos muestra un páncreas anular incompleto y duodeno estenosado a nivel de segunda-tercera porción entre aorta y vena mesentérica superior. El octreoscan y el estudio hormonal completo resultaron negativos, descartando la existencia de patología neuroendocrina asociada.

Fue intervenida por laparoscopia, evidenciando dilatación gástrica y del marco duodenal hasta la transición de segunda a tercera porción, donde el pedículo cólico derecho procedente de la vena mesentérica superior y discurriendo a través del mesocolon transverso ocasionaba compresión duodenal. Se realizó gastroenteroanastomosis con montaje en Y de Roux.

La paciente presentó evolución postoperatoria favorable, siendo dada de alta a los 5 días de la intervención y permaneciendo asintomática en las sucesivas revisiones en consulta.

Acceder al vídeo

Discusión: La compresión duodenal por la vena mesentérica superior es una causa no reportada en la literatura y a la que hemos llegado después de hacer un diagnóstico diferencial con todas las posibles causas de obstrucción a este nivel, especialmente con la estenosis péptica, descartando la existencia de tumores neuroendocrinos de origen gástrico.

Revisando las imágenes del TAC, es el páncreas anular el que ocasiona una alteración en la disposición de la vena mesentérica superior, formándose una pinza en el cruce de esta con la aorta que colapsa el duodeno.

230048. REPARACIÓN MÍNIMAMENTE INVASIVA DE HERNIA TRAUMÁTICA CRÓNICA DIAFRAGMÁTICA DERECHA

Y Mokachir Mohsenin, I Pérez Mesa, A Obispo Entrenas, N Gándara Adán

Servicio Cirugía General y Digestiva. Complejo Hospital Costa del Sol, Marbella.

Introducción: La hernia diafragmática derecha es una lesión poco frecuente tras un traumatismo abdominal. El diagnóstico puede ser difícil y hay que sospecharlo, incluso ante traumatismos banales. Si bien, el tratamiento debe realizarse en cuanto se hace el diagnóstico, no existe unanimidad sobre la vía de abordaje.

Caso clínico: Varón de 42 años en seguimiento por de hernia diafragmática anterior derecha crónica tras traumatismo hace 17 años que comienza con sintomatología de dolor, nauseas y estreñimiento. En TAC de control se observa herniación diafragmática derecha que afecta a la porción anterior del diafragma con contenido graso, colon y parte del estómago que con respecto al anterior presenta mas contenido gástrico en tórax. Ante la progresión e inicio de clínica se decide intervención quirúrgica programada vía laparoscópica.

Se reduce contenido herniario sin incidencias con resección de saco peritoneal, posterior cierre de defecto de unos 5 cm y aplicación de malla titanizada fijada con tackers reabsorbibles y 2 puntos sueltos de seda en zona pericárdica. El paciente presenta un post-operatorio sin incidencias siendo dado de alta al 2º día sin complicaciones. El seguimiento es negativo para recurrencia con Rx Tórax de control sin hallazgos significativos.

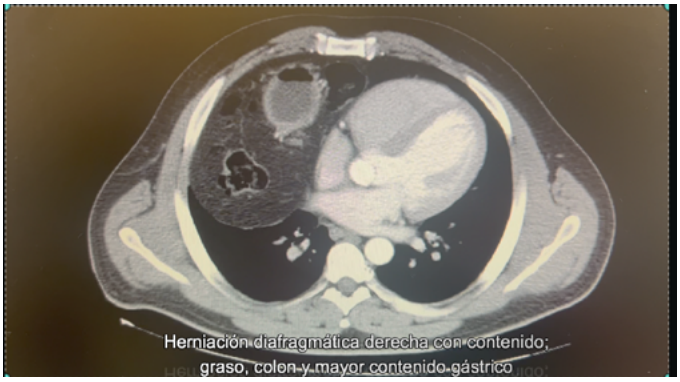

Figura 1

TAC toraco-abdominal: Herniación diafragmática derecha que afecta a la porción anterior del diafragma con contenido graso, colon y parte del estómago, con mayor contenido gástrico respecto al anterior.

Discusión: La hernia diafragmática adquirida se produce, en la mayoría de los casos, como consecuencia de un traumatismo toraco-abdominal cerrado o penetrante. Sin embargo, la rotura diafragmática junto con la hernia diafragmática se produce en el 3% de las lesiones abdominales. Es más común la localización izquierda debido al efecto protector del hígado. La presentación tardía ocurre hasta en un 30%, porque la mayoría de las hernias son pequeñas al principio, pero se agrandan debido a las diferencias de presión. La

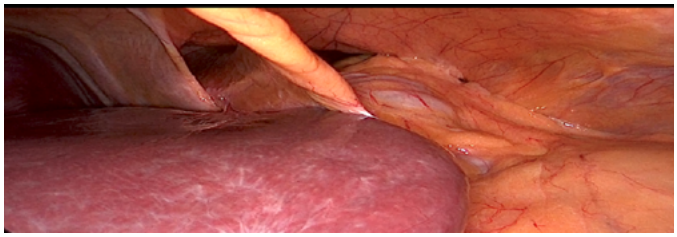

Figura 2

Hernia diafragmática anterior derecha de origen traumático.

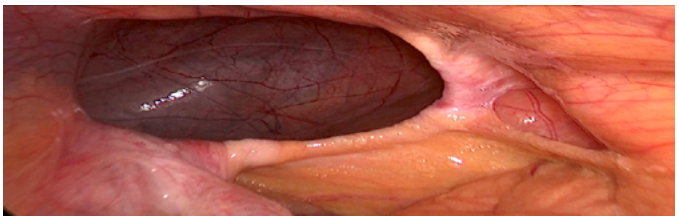

Figura 3

Reducción a cavidad abdominal, observándose un defecto de unos 5 cm.

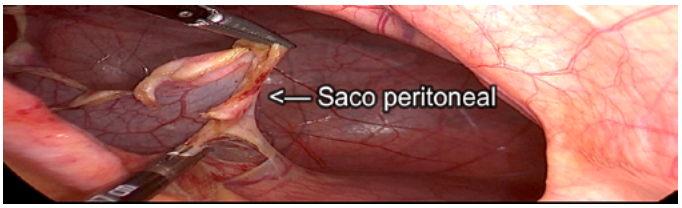

Figura 4

Resección de saco peritoneal íntimamente adherido a pleura, sin incidencias.

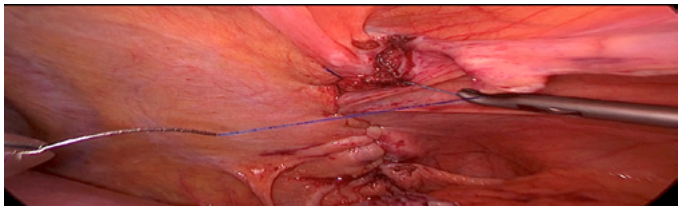

Figura 5

Cierre del defecto mediante sutura continua con V-lock irreabsorbible.

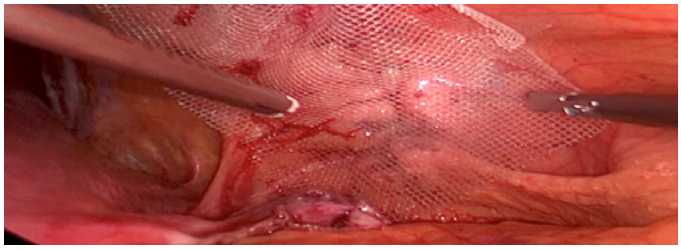

Figura 6

Dado el gran defecto, se coloca malla titanizada fijada con tackers reabsorbibles y 2 puntos sueltos de seda en zona pericárdica.

Figura 7

Seguimiento negativo para recurrencia, con Rx Tórax de control sin hallazgos significativos.

Acceder al vídeo

presentación clínica incluye síntomas gastrointestinales, respiratorios o cardiocirculatorios. La tomografía computarizada es la herramienta diagnóstica de elección con una sensibilidad del 73%.

El manejo quirúrgico depende del momento de la presentación. La laparoscopia o la cirugía toracoscópica asistida por video (VATS) pueden considerarse en pacientes estables. En nuestro caso, se utilizó el abordaje laparoscópico como herramienta diagnóstica para evaluar el defecto diafragmático anterior y elegir el mejor abordaje. La reparación quirúrgica primaria se reserva para defectos pequeños mientras que para defectos grandes, como en nuestro caso, se pueden usar mallas.

Como conclusión, dado que la hernia diafragmática derecha es rara y difícil de diagnosticar inicialmente, una evaluación completa del paciente conducirá a un diagnóstico inicial preciso disminuyendo el riego de complicaciones que aumentan la morbilidad y mortalidad.

230049. TRAUMATISMO PANCREÁTICO CERRADO. ¿QUÉ HEMOS APRENDIDO DEL STEP UP APPROACH DE LAS PANCREATITIS?

R Gómez Pérez[1], LC Hinojosa Arco[2], JF Roldán de la Rúa[2], S Mansilla Díaz[2], A Ortega Martínez[2], R de Luna Díaz[2], MÁ Suárez Muñóz[2]

[1]Servicio Cirugía General y Digestiva. Complejo Hospitalario de Especialidades Virgen de la Victoria, Málaga. [2]Complejo Hospitalario de Especialidades Virgen de la Victoria, Málaga.

Introducción: La incidencia de lesión pancreática en el traumatismo abdominal cerrado es baja (0,2-12%). Suele acompañarse de lesiones duodenales (8%) y vasculares. Su localización retroperitoneal se traduce en una baja expresividad clínica y consecuente retraso diagnóstico; aumentando la probabilidad de complicaciones secundarias a necrosis, colecciones y fístula pancreática. La sospecha de las lesiones pancreaticoduodenales son la clave para su diagnóstico y tratamiento temprano. La estabilidad hemodinámica, presencia de otras lesiones y la integridad del ducto pancreático son fundamentales a la hora de plantear la estrategia terapéutica. Presentamos el caso de un traumatismo pancreático en el que pusimos en práctica el "*step up approach*".

Caso clínico: Varón de 19 años traído a urgencias tras traumatismo abdominal cerrado jugando al fútbol, con dolor epigástrico y vómitos.

El TAC de abdomen objetivaba contusión pancreática en cuerpo-cuello (Grado II de la AAST), edema y mínima cantidad de líquido peripancreático, sin otras lesiones asociadas **(Figura 1)**. Dado la estabilidad hemodinámica del paciente se optó un manejo no operatorio.

El TAC control evidenció importante colección líquida en saco menor que comprimía el estómago **(Figura 2)** precisando drenaje

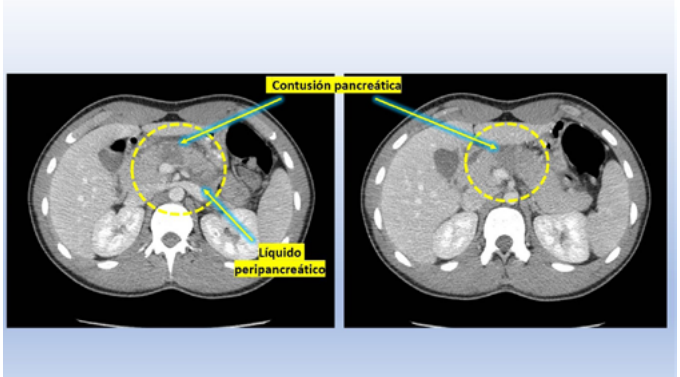

Figura 1

Contusión pancreática

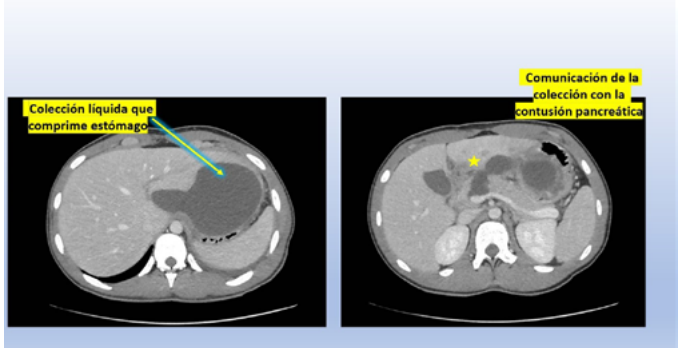

Figura 2

Colección líquida que comprime estómago.

mediante quistogastrostomía endoscópica con prótesis Axios. Tras mejoría clínica y radiología pudo ser dado de alta a domicilio.

El paciente reingresó por dolor abdominal, evidenciándose en el TAC clara disrupción del páncreas con lesión completa del Wirsung a la izquierda de los vasos mesentéricos (Grado III) por lo que se decidió cirugía electiva. Se llevó a cabo una adhesiolisis, retirada de Axios, exploración de la viabilidad del parénquima pancreático, pancreatectomía central incluyendo la línea de fractura pancreática **(Figura 3)** y pancreatogastrostomía T-L con parche seromuscular gástrico. Fue dado de alta con enzimas pancreáticas al 10º día. A los 3

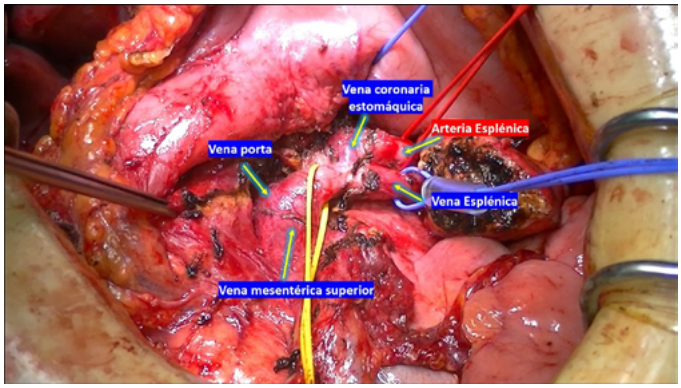

Figura 3

Disección vascular.

meses no existían colecciones residuales. Un año tras el traumatismo se encuentra asintomático, con glucemias controladas y sin necesidad de pancreatina **(Figura 4)**.

Discusión: Como en todo politraumatizado la estabilidad hemodinámica, la sepsis y las lesiones de otros órganos van a marcar la necesidad de cirugía en el traumatismo pancreático cerrado. En casos seleccionados podemos optar por un manejo mínimamente invasivo, percutáneo o endoscópico y valorar la cirugía conservadora de parénquima para prevenir la diabetes y la Insuficiencia pancreática exocrina.

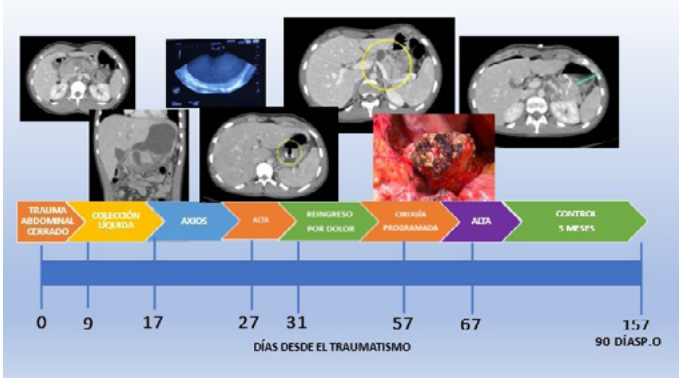

Figura 4

Disección vascular.

Acceder al vídeo

230050. INTOLERANCIA ORAL COMO PRESENTACIÓN CLÍNICA DE UN QUISTE HEPÁTICO SIMPLE GIGANTE

MJ Rodríguez Perdomo[1], O Fuentes Porcel[1], DJ Cabañó Muñoz[2], JM Vargas Fernández[1], MM Rico Morales[1], J López Fernández[1], J Torres Melero[1]

[1]UGC Cirugía General y Digestiva. Complejo Hospitalario de Especialidades Torrecárdenas, Almería. [2]UGC Cirugía General. Complejo Hospitalario de Especialidades Torrecárdenas, Almería.

Introducción: Los quistes hepáticos simples son formaciones saculares con revestimientos de epitelio biliar que se suelen rellenar de líquido. Se originan de células aberrantes de los conductos biliares durante el desarrollo embrionario. Actualmente, con las pruebas de imagen de última generación se detectan con mayor frecuencia en estudios realizados por otras causas. La ecografía es la herramienta más útil para el diagnóstico de quistes hepáticos simples y, por lo general, pueden diferenciar los quistes hepáticos simples de los abscesos u otros tipos de tumores tanto benignos como malignos, sin embargo, existen otras pruebas con mayor especificidad y sensibilidad para discriminar entre una u otras entidades como la TAC y la RM.

El crecimiento y la compresión de los quistes hepáticos pueden causar dolor abdominal, distensión y síntomas digestivos como náuseas, vómitos, sensación de plenitud y saciedad precoz. Dentro de las complicaciones descritas de los quistes hepáticos se incluyen infección, hemorragia espontánea, ruptura y compresión externa del árbol biliar o de los vasos principales.

Los quistes hepáticos simples habitualmente son asintomáticos y no requieren tratamiento ni seguimiento, cuando producen síntomas se puede realizar drenaje percutáneo, que podría ir seguido de escleroterapia o cirugía. La recomendación actual es realizar el drenaje y destechamiento laparoscópico. Los procedimientos percutáneos para el tratamiento de quistes hepáticos simples son particularmente efectivos para el alivio inmediato de los síntomas del paciente; sin embargo, generalmente no se recomiendan debido a la alta tasa de recurrencia.

Caso clínico: Mujer de 63 años con antecedentes de DM2 e HTA seguida en consultas externas por quistes hepáticos de unos 10 años de evolución, presenta dolor abdominal de predominio epigástrico por lo que se realiza drenaje percutáneo con mejoría sintomática. A los 2 años de seguimiento refiere reinicio progresivo de síntomas hasta asociar intolerancia oral por lo que se programa para cirugía realizándose drenaje y destechamiento laparoscópico, la evolución es favorable y se procede al alta a las 48 horas de la intervención. La anatomía patológica confirma el juicio clínico.

Acceder al vídeo

Discusión: Los quistes hepáticos simples al tratarse de patología benigna no requieren tratamiento ni seguimiento, sólo en casos de presentar síntomas, como los descritos, se recomienda realizar tratamiento laparoscópico como primera opción en pacientes operables considerando la baja morbilidad y nula mortalidad asociadas a este procedimiento. En caso de surgir complicaciones como la infección o la hemorragia sería necesario individualizar cada caso para decidir la actitud terapéutica.

230065. ABORDAJE LAPAROSCÓPICO POR PUERTO ÚNICO DE ENFERMEDAD DE CROHN FISTULIZANTE

M Pitarch Martínez, FJ Pérez Lara, JM Hernández González, T Prieto-Puga Arjona, P Maldonado Valdivieso

UGC Cirugía General y Digestiva. Hospital Comarcal de Antequera, Antequera.

Introducción: La presentación de la enfermedad de Crohn (EC) con un patrón fistulizante puede producir el desarrollo de trayectos fistulosos internos hacia otros órganos, siendo la fístula enterovesical una complicación infrecuente (2-7% de EC) que si es sintomática supone habitualmente indicación de tratamiento quirúrgico precoz.

Caso clínico: Mujer de 42 años sin otros antecedentes de interés, diagnosticada de EC fistulizante hace 2 años, que tras mala respuesta inicial a corticoides comienza tratamiento con Adalimumab semanal consiguiendo buen control sintomático. En revisión refiere infecciones de orina de repetición y ocasionalmente neumaturia, sin clínica digestiva acompañante.

Se realiza entero-resonancia, que muestra engrosamiento de pared de íleon terminal de 11.5cm de longitud con edema parietal compatible con ileitis terminal, con resto de intestino delgado normal; adyacente se observa aumento de señal mal delimitado sugestivo de plastrón que contacta con cúpula vesical y vejiga con engrosamiento parietal difuso, en probable relación a fístula enterovesical. Se completa estudio con cistografía, sin alteraciones, y cistoscopia que objetiva un área inflamatoria friable en la cúpula vesical sin claro orificio fistuloso pero altamente sospechosa. Tras el diagnóstico probable de fístula enterovesical secundaria a ileitis de Crohn, se presenta en comité multidisciplinar proponiendo tratamiento quirúrgico. Se realiza un abordaje laparoscópico por puerto único: durante la disección del plastrón se libera asa ileal de la pared vesical, sin que se evidencie apertura de la misma tras comprobar estanqueidad, por lo que se completa resección ileocecal con anastomosis ileocólica intracorpórea.

El postoperatorio cursó sin incidencias, siendo alta al 6o día. En la revisión al mes el resultado estético fue excelente, con una cicatriz umbilical prácticamente inapreciable, y la paciente continúa seguimiento en consultas externas estando asintomática en la actualidad.

Acceder al vídeo

Discusión: De acuerdo a las guías clínicas, el abordaje mínimamente invasivo es de elección en la cirugía de la EC, debido a la reducción de morbilidad y estancia hospitalaria, menor formación de adherencias y hernias y mejor resultado estético.

A este respecto, diversos estudios apuntan a que la cirugía laparoscópica por puerto único en la EC podría disminuir el dolor postoperatorio (reduciendo la necesidad de analgésicos opioides) y la estancia hospitalaria, y mejorar el resultado cosmético comparativamente a la cirugía laparoscópica multipuerto.

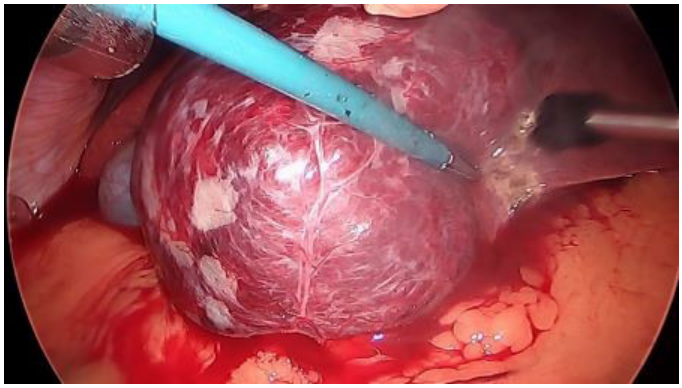

Figura 1

Visión laparoscopica Hemangioma.

230069. PORQUÉ INTERVENIR UN HEMANGIOMA HEPÁTICO? SERIE DE CASOS

N Bregoli Rodríguez, JF Roldán de la Rua, LC Hinojosa Arco, R Gómez Pérez, S Mansilla Díaz, R de Luna Díaz, MA Suárez Muñoz

Servicio Cirugía General y Digestiva. Complejo Hospitalario de Especialidades Virgen de la Victoria, Málaga.

Introducción: Los Hemangiomas hepáticos son tumores benignos con limitadas indicaciones quirúrgicas.

Presentamos cuatro casos de pacientes intervenidos por laparoscopia y sus relativas indicaciones.

Caso clínico: 1) Mujer de 60 años, afecta de Diabetes, con LOE hepática de 11x7x4cm en segmento V-VI con sospecha de hemangioma. Se indica intervención por dolor persistente y poco controlable en epigastrio e hipocondrio derecho. Intervención y estancia sin incidencias. La anatomía patologica informa de hiperplasia endotelial papilar intravascular (tumor de Masson).

2) Mujer de 55 años, obesa y con Diabetes, Hipertensión y Artritis reumatoide, con LOE hepática de 16x10x13 en segmento II-III, que comprime estómago y causa sintomatología digestiva, con distensión abdominal y dispepsia importante, por lo cual se indica tratamiento quirúrgico. Intervención y estancia sin incidencias.

3) Mujer de 63 años, con Hipertensión y VHC curado, con LOE hepática de 8x7x6cm en segmento III, indicativo de hemangioma. Se indica intervención quirúrgica por crecimiento anómalo de la lesión a lo largo del seguimiento

4) Varón de 28 años, con toma de anabolizantes hasta el 2011, que acude a urgencias por dolor abdominal con defensa en cuadrantes superiores. En la prueba de imagen se observa LOE hepática complicada con sangrado y hemoperitoneo, sospechándose, dado el antecedente y la complejidad de la lesión, adenoma hepático. Evoluciona favorablemente y se programa intervención quirúrgica mediante laparoscopia. La cirugía procede sin complicaciones, mientras que en el post-operatorio se observan distensión y anemia progresiva que requiere transfusión. En TC se observa hematoma centroabdominal que comprime duodeno, tratado de forma conservadora. Al alta evoluciona favorablemente, con mejoría del hematoma al TC de control al més. La anatomía patológica informa de hemangioma cavernoso.

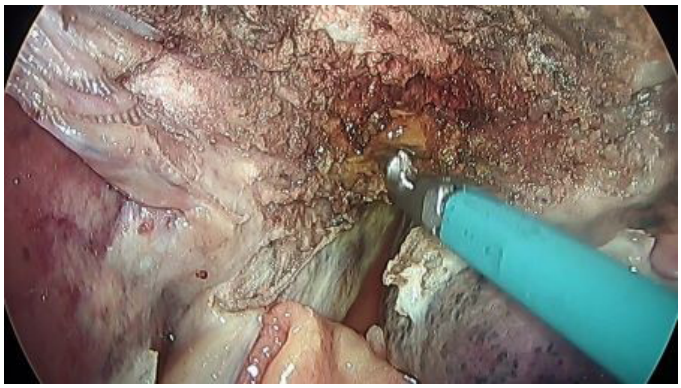

Figura 2

Disección vía biliar.

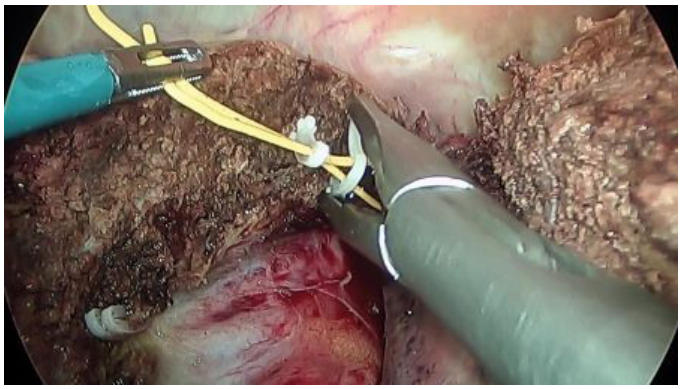

Figura 3

Disección Vena hepatica.

Discusión: Los hemangiomas hepáticos son tumores infrecuentes, que en muy limitadas ocasiones requieren tratamiento quirúrgico.

Las indicaciones más frecuentes se relacionan con la clínica referida por el paciente, normalmente dolor o dispepsia. En ocasiones, como en el caso clínico 4, debutan como abdomen agudo

Figura 4

Anatomía Patológica.

Acceder al vídeo

con sangrado, manejándose normalmente de forma conservadora hasta una posible intervención programada.

230073. SUPRARRENALECTOMÍA DERECHA POR ABORDAJE RETROPERITONEAL EN DECÚBITO PRONO

FJ Espada Fuentes, FJ Almoguera González, M García Corona, M Rubio Manzanares Dorado, V Pino Díaz, M Pérez Andrés, JM Martos Martínez, FJ Padillo Ruiz

Servicio Cirugía General y Digestiva. Complejo Hospitalario Regional Virgen del Rocío, Sevilla.

Introducción: La adrenalectomía o suprarrenalectomía por vía abierta fue descrita por primera vez por el cirujano escocés John Thornton en 1889, desarrollándose ampliamente a lo largo del siglo XX. No es hasta 1992 cuando se publicaron las primeras series de suprrarenalectomías mínimamente invasivas.

Desde su irrupción, el abordaje endoscópico ha demostrado sus ventajas frente al abordaje abierto, en términos de menor morbilidad, necesidades analgésicas y estancia hospitalaria, con resultados similares a largo plazo.

Esto ha hecho que la vía endoscópica sea considerada a día de hoy como el Gold standard para el tratamiento de la mayoría de los procesos quirúrgicos suprarrenales, refiriéndose dentro de esta 2 abordajes principalmente: el transperitoneal en decúbito lateral y el retroperitoneal en decúbito prono.

Caso clínico: Presentamos el caso de una paciente de 57 años con el antecedente de una resección de intestino delgado por un cuadro de obstrucción intestinal y de una hernioplastia tipo Rives-Stoppa. Durante el seguimiento se realiza un TAC en el que se detectan un adenoma suprarrenal derecho de 5,5 cm y otro izquierdo de 3,3 cm, de ejes máximos.

Valorada en comité, se indica la resección del adenoma derecho decantándonos por la vía retroperitoneal por 2 motivos principales. El primero es la previsible presencia de adherencias intraabdominales dados sus antecedentes quirúrgicos, que hubiesen dificultado el abordaje transperitoneal. El segundo es que aunque la paciente presenta un IMC de 33, la distribución de grasa corporal, escasa a nivel perirrenal y de tejido celular subcutáneo de fosa renal, supone una menor dificultad para acceder a la glándula mediante esta vía en comparación a pacientes con mayor cantidad de grasa perirrenal, y un acceso más directo en comparación a la vía transperitoneal.

La paciente es dada de alta al segundo día postoperatorio por náuseas en relación a la analgesia empleada, pero sin incidencias desde el punto de vista quirúrgico.

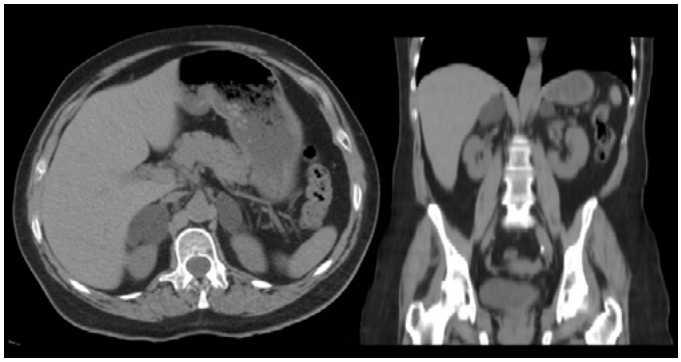

Figura 1

TAC.

Discusión: Aunque se han descrito las ventajas que puede suponer el abordaje transperitoneal en decúbito lateral frente al abordaje retroperitoneal en prono de la glándula suprarrenal, principalmente por ofrecer una visión anatómica más familiar al cirujano y un mayor campo quirúrgico, la elección entre una u otra vía de abordaje debe basarse en la experiencia del equipo quirúrgico, en los antecedentes personales y características físicas del paciente y en la naturaleza y características de la lesión a resecar. Por tanto ambas vías de abordaje mínimamente invasivo deben formar parte del armamento de las unidades de Cirugía Endocrina.

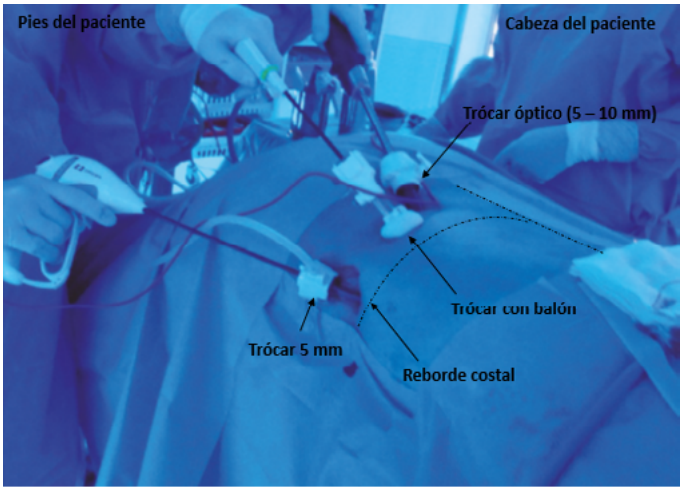

Figura 2

Colocación trócares.

Acceder al vídeo

230074. SUPRARRENALECTOMÍA DERECHA POR ABORDAJE TRANSPERITONEAL EN DECÚBITO LATERAL

FJ Espada Fuentes, FJ Almoguera González, M García Corona, M Rubio Manzanares Dorado, V Pino Díaz, M Pérez Andrés, JM Martos Martínez, FJ Padillo Ruiz

Servicio Cirugía General y Digestiva. Complejo Hospitalario Regional Virgen del Rocío, Sevilla.

Introducción: La adrenalectomía o suprarrenalectomía por vía abierta fue descrita por primera vez por el cirujano escocés John Knowsley Thornton en 1889, desarrollándose ampliamente a lo largo del siglo XX. No es hasta 1992 cuando se publicaron las primeras series de suprrarenalectomías mínimamente invasivas, por parte de Higashihara en Tokyo y por Gagner en Montreal.

Desde su irrupción, el abordaje endoscópico ha demostrado sus ventajas frente al abordaje abierto, en términos de menor morbilidad, menores necesidades analgésicas y menor estancia hospitalaria, con resultados a largo plazo similares.

Esto ha hecho que la vía endoscópica sea considerada a día de hoy como el Gold standard para el tratamiento de la mayoría de los procesos quirúrgicos suprarrenales, refiriéndose dentro de estos 2 abordajes principalmente: el transperitoneal en decúbito lateral y el retroperitoneal en decúbito prono.

Caso clínico: Presentamos el caso de una paciente de 57 años que en el contexto de estudio de un síndrome linfoproliferativo por parte de Hematología, se realiza un TAC en el que se detecta una masa suprarrenal derecha sugestiva de feocromocitoma, con estudio de catecolaminas en orina positivo.

Valorada en comité, nos decantamos por una resección transperitoneal por 2 motivos principales. El primero es que no presentaba antecedentes quirúrgicos abdominales, por lo que era menos probable la presencia de adherencias intraabdominales que pudiesen dificultar la cirugía. El segundo es que, aunque la paciente presenta un IMC de 27, su distribución de grasa corporal más concentrada a nivel de la fosa renal hubiese dificultado un abordaje transperitoneal.

La paciente es dada de alta al primer día postoperatorio sin incidencias, con resultado en el estudio anatomopatológico de la pieza quirúrgica de feocromocitoma de 6,5 cm que respeta márgenes de resección.

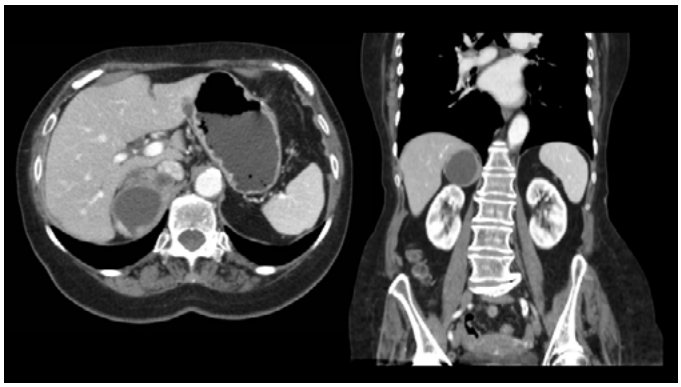

Figura 1

TAC lesión

Figura 2

Distribución grasa

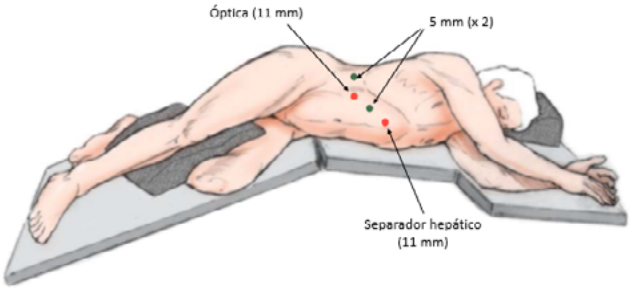

Figura 3

Colocación

Acceder al vídeo

Discusión: Aunque se han descrito las ventajas que puede suponer el abordaje retroperitoneal frente al abordaje transperitoneal en decúbito lateral de la glándula suprarrenal, principalmente en pacientes con cirugías previas o en los que es precisa una adrenalectomía bilateral, la elección entre una u otra vía de abordaje debe basarse en la experiencia del equipo quirúrgico, en los antecedentes personales y características físicas del paciente y en la naturaleza y características de la lesión a resecar. Por tanto ambas vías de abordaje mínimamente invasivo deben formar parte del armamento de las unidades de Cirugía Endocrina.

230077. HERNIOPLASTIA TAPP URGENTE EN HERNIA INGUINAL INCARCERADA

P González Rojo, JL Cuba Castro, G Plata Pérez, JM Cabrera Bermón

Servicio Cirugía General y Digestiva. Complejo Hospitalario de Especialidades Virgen de la Victoria, Málaga.

Introducción: La cirugía mínimamente invasiva de la hernia inguinal es en la actualidad una práctica ampliamente consolidada. La evidencia científica demuestra que, en manos expertas, ofrece resultados similares a la vía anterior abierta en cuanto a tiempo operatorio, complicaciones y tasa de recurrencia. Puede llegar a ser superior en términos de tiempo de recuperación y reinserción laboral y dolor postoperatorio. Sin embargo, no existen en la actualidad estudios multicéntricos sobre el abordaje laparoscópico de la hernia inguinal en el ámbito de la cirugía de urgencias.

El objetivo de la presente comunicación es exponer un caso de hernia inguinal estrangulada con isquemia intestinal tratado mediante TAPP laparoscópico en nuestro centro.

Caso clínico: Se presenta el caso de una mujer de 81 años que consultó por tumoración dolorosa de unas 10 horas de evolución que a la exploración se constató irreductible, asociado a clínica obstructiva por tal motivo es diagnosticada de hernia inguinal complicada y se plantea intervención quirúrgica urgente, optando por un abordaje transabdomino-preperitoneal laparoscópico TAPP.

Cirugía: Se realizó neumoperitoneo bajo visión directa, a la exploración de la cavidad abdominal se apreció defecto inguinal directo M2 con herniación de asa de íleon. Tras quelotomía, se reduce con maniobras de taxis el contenido con facilidad, objetivándose segmento intestinal necrótico. Se realizó una reparación con malla macroporosa de polipropileno y cierre del flap peritoneal. En un segundo tiempo, se amplió orificio de trocar umbilical hasta conformar mini laparotomía media, exteriorizando el intestino afecto para su resección.

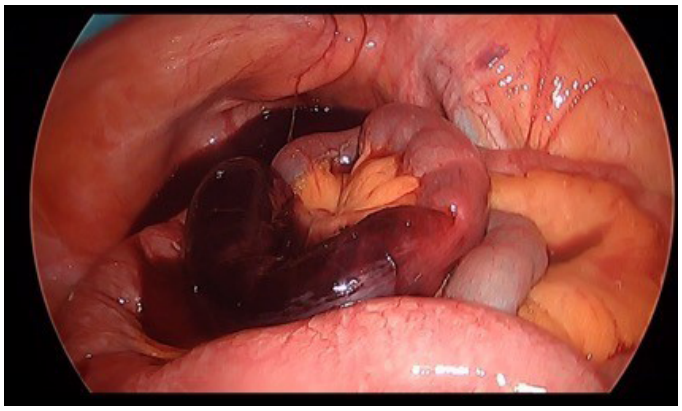

Figura 1

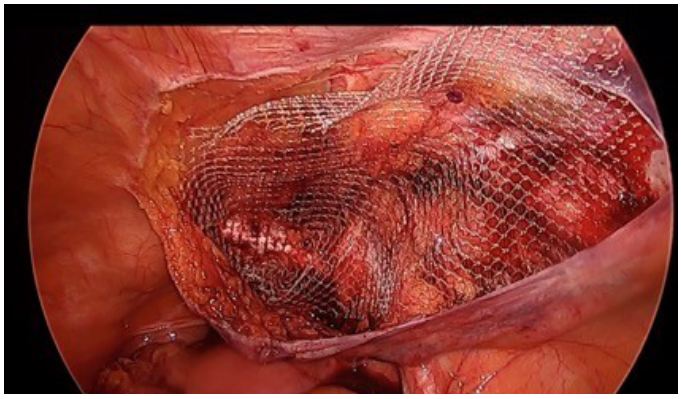

Figura 2

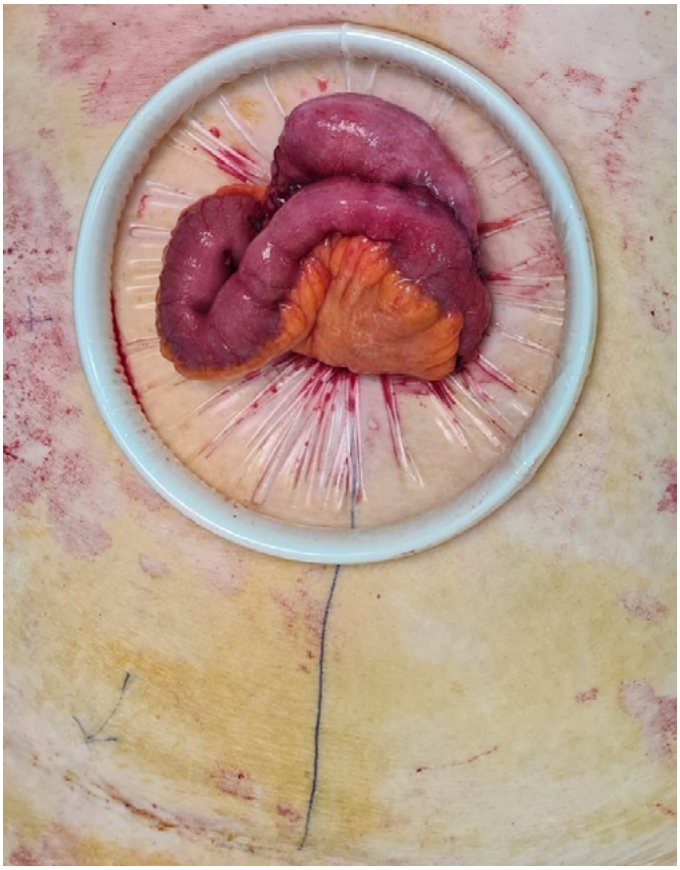

Figura 3

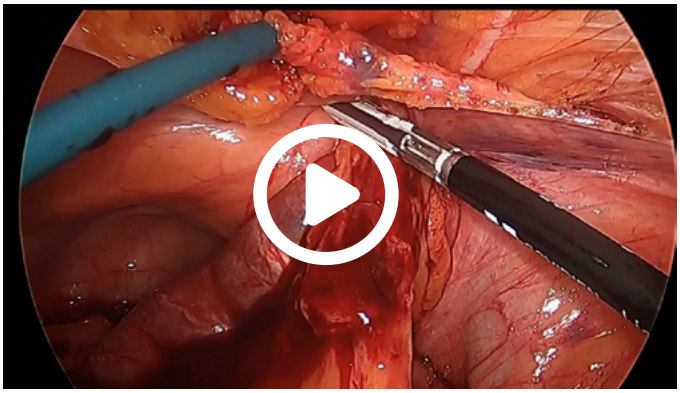

Acceder al vídeo

Durante el postoperatorio la paciente presentó una evolución satisfactoria. Siendo dada de alta al tercer día, con buena tolerancia a dieta y deambulando.

Discusión: No existe en la actualidad una técnica gold-standard en el tratamiento de la hernia inguinal complicada, siendo la tendencia el abordaje abierto por vía posterior y la implementación del abordaje laparoscópico en grupos expertos en pared abdominal.

Cabe destacar la morbilidad de la hernia inguino-crural en mujeres, con mayor frecuencia de complicación que en hombres, siendo muchas veces necesaria la resección intestinal. Así, la Guía internacional recomienda siempre en mujeres el abordaje posterior para el adecuado control de todo el orificio miopectíneo. Es interesante la ventaja que proporciona la laparoscopia para evaluar la viabilidad intestinal.

Como conclusión podemos decir que, aunque la evidencia continúa siendo de momento escasa, ya contamos con estudios multicéntricos en marcha reclutando series de pacientes que indican que la cirugía endoscópica de la hernia inguinal complicada es posible, segura y eficaz en manos expertas.

230082. COLECTOMÍA SEGMENTARIA ROBÓTICA CON ANASTOMOSIS INTRACORPÓREA PARA EL TRATAMIENTO ELECTIVO DE LA NEOPLASIA DE ÁNGULO ESPLÉNICO CON ENDOPRÓTESIS

M Ortega Castán, N Bregoli Rodríguez, JM Cabrera Bermón, JL Cuba Castro, LA Lobato Bancalero

UGC Cirugía General y Digestiva. Complejo Hospitalario de Especialidades Virgen de la Victoria, Málaga.

Introducción: Las neoplasias de ángulo esplénico de colon son una entidad particular dentro de los cánceres colorrectales. Su correcto tratamiento quirúrgico supone un reto tanto en cirugía programada como en urgente, suponiendo actualmente un tema de debate. Esta dificultad se ve potenciada tras la colocación de endoprótesis. Nuestro objetivo es mostrar la realización una resección segmentaria oncológica del ángulo esplénico vía robótica.

Caso clínico: Presentamos el caso de un paciente de 46 años diagnosticado de obstrucción intestinal secundaria a tumoración de ángulo esplénico con estudio de extensión negativo. Con la finalidad de optimizar al paciente para una cirugía electiva, se decidió la colocación de una endoprótesis vía endoscópica. Tras su correcta colocación, el paciente fue intervenido al mes.

Figura 1

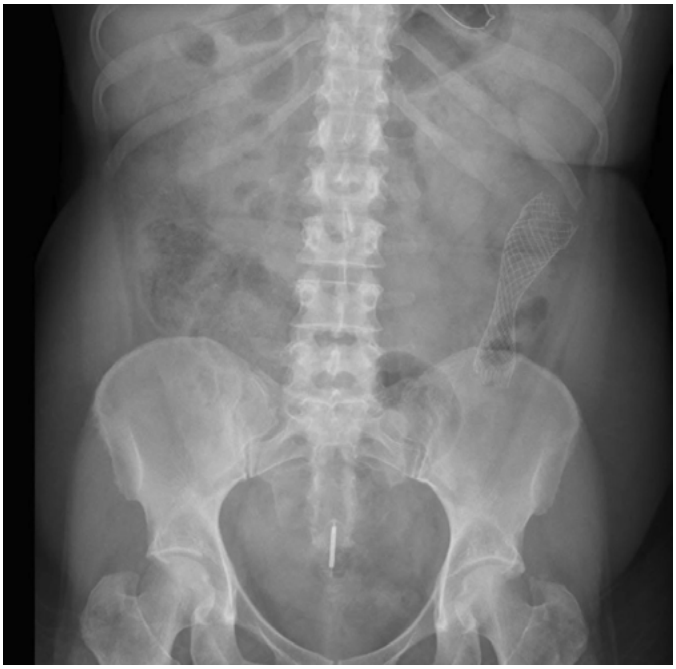

Figura 2

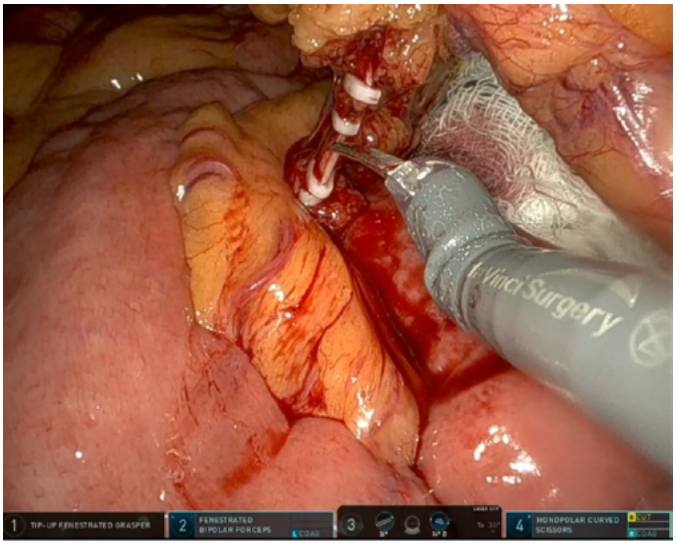

Figura 3

La intervención quirúrgica se realizó vía robótica. El docking se realizó sobre hemiabdomen inferior a la izquierda del paciente. Inicialmente se procede al posicionamiento del paciente en Trendelemburg y lateralidad derecha. Se inicia la disección submesocólica de medial a lateral de la vena mesentérica inferior y su posterior clipaje. Se completa el descenso del ángulo esplénico. Se realiza la disección y clipaje de la arteria cólica izquierda, completándose la sección del mesocolon. Se realiza la reconstrucción intestinal mediante anastomosis laterolateral isoperistáltica mecánica intracorpórea.

Discusión: El abordaje robótico para los tumores de ángulo esplénico con endoprótesis es factible, seguro y oncológicamente correcto en manos experimentadas. La cirugía robótica presume de facilitar las maniobras necesarias para el descenso del ángulo esplénico y la realización de una correcta anastomosis intracorpórea.

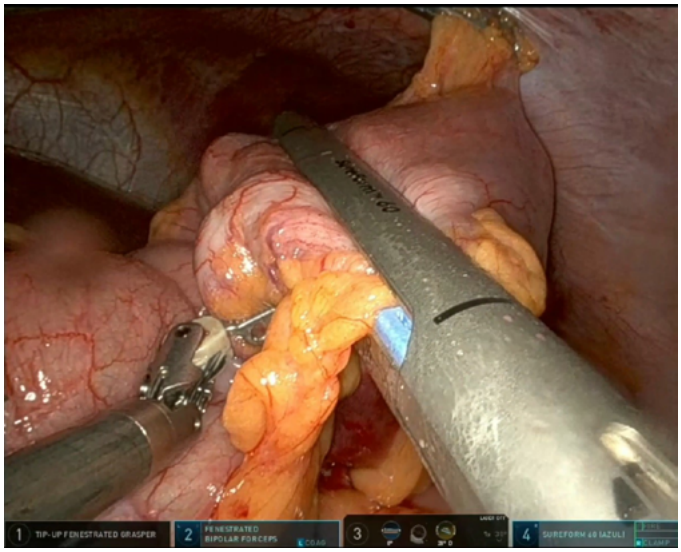

Figura 4

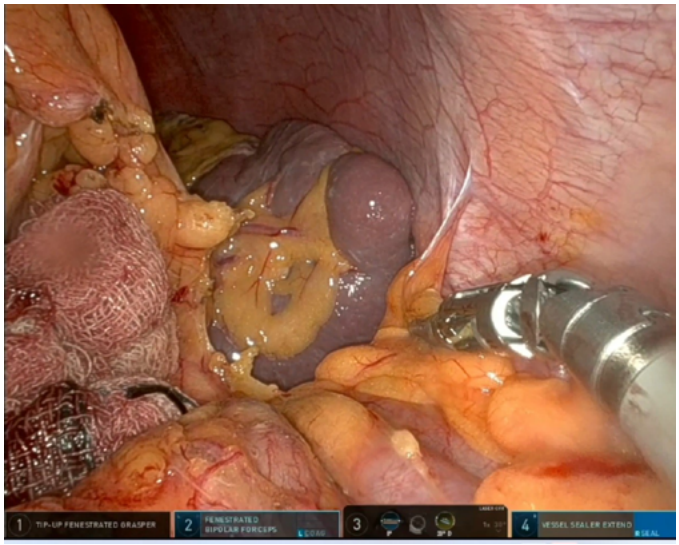

Figura 5

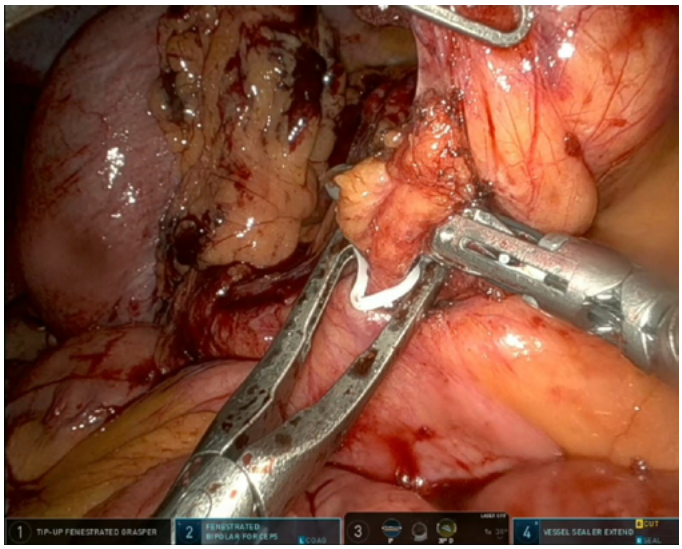

Figura 6

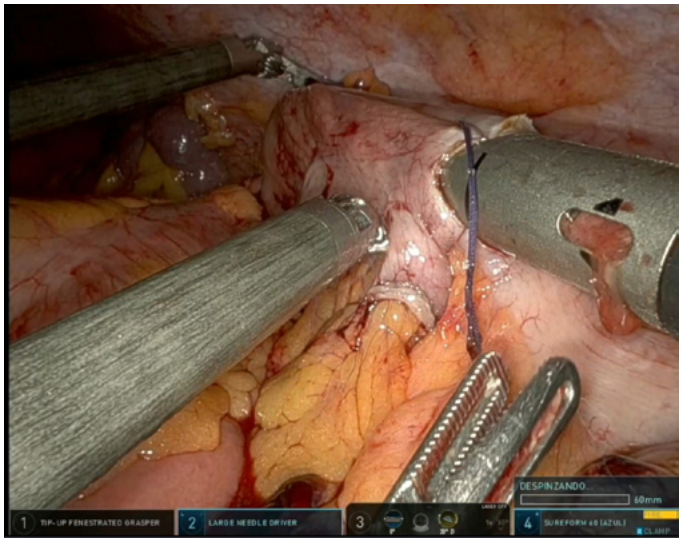

Figura 7

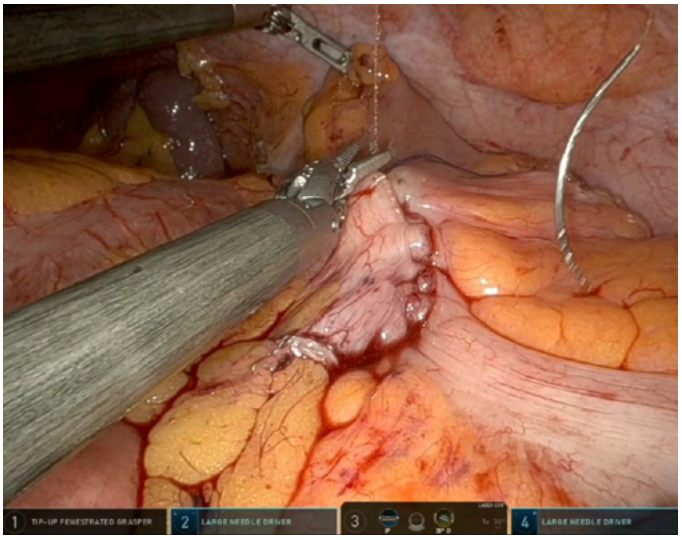

Figura 8

Acceder al vídeo

230087. REPARACIÓN LAPAROSCÓPICA TRANSABDOMINAL COMBINADA DE LOS DEFECTOS HERNIARIOS TRAS AMPUTACIÓN ABDOMINOPERINEAL EXTRAESFINTERIANA

M Ortega Castán, L Diaz Sánchez, JL Cuba Castro, JM Cabrera Bermón, LA Lobato Bancalero

UGC Cirugía General y Digestiva. Complejo Hospitalario de Especialidades Virgen de la Victoria, Málaga.

Introducción: Durante el seguimiento de los pacientes sometidos a una amputación abdominoperineal pueden aparecer complicaciones relacionadas con la debilidad generada tras la cirugía a nivel de la pared abdominal y del periné como son la hernia paraestomal y perineal. En este video mostramos la reparación combinada por vía laparoscópica transabdominal de ambos defectos herniarios.

Caso clínico: Presentamos el caso de un varón de 75 años intervenido por adenocarcinoma de recto inferior pT3N2 mediante amputación abdominoperineal. Como factores de riesgo, recibió quimioradioterapia neoadyuvante, tenía sobrepeso y era fumador. A los 3 años de seguimiento, se evidencia radiológicamente una hernia perineal y paraestomal que ocasionan disconfort por lo que se consensua reparar ambos defectos en el mismo acto quirúrgico.

Se realizó la intervención via laparoscópica transabdominal. Los puertos laparoscopicos se colocaron en flanco y fosa iliaca derechos de 12mm y en hipocondrio derecho de 5mm. La posición del paciente fue decúbito supino y en Trendelenburg. En primer lugar se procede a la reparación de la hernia perineal mediante reducción del contenido intestinal del espacio pélvico, medición del defecto pélvico y posterior cobertura con malla titanizada fijada con sutura barbada y cianoacrilato. En segundo lugar se repara la hernia paraestomal según la técnica de Sugarbaker mediante cierre del ojal aponeurótico con sutura barbada y colocación de malla onlay intraperitoneal fijada con tackers reabsorbibles con parietarización del asa de colostomía.

Figura 1

Discusión: Es importante conocer el posible desarrollo de hernias paraestomal y perineal en los pacientes sometidos a una amputación abdominoperineal para un correcto diagnóstico y posterior tratamiento quirúrgico que mejore su calidad de vida. La reparación

Figura 2

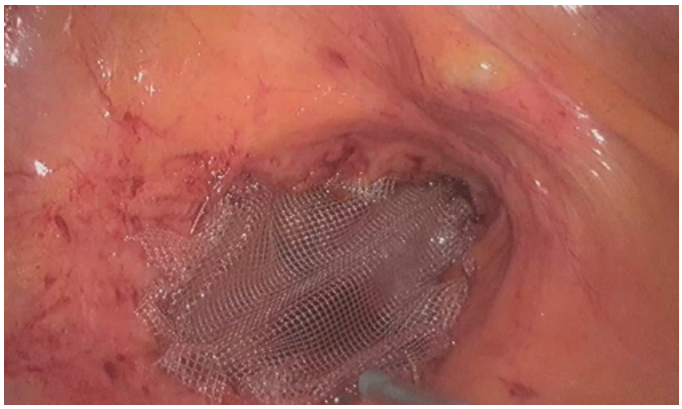

Figura 3

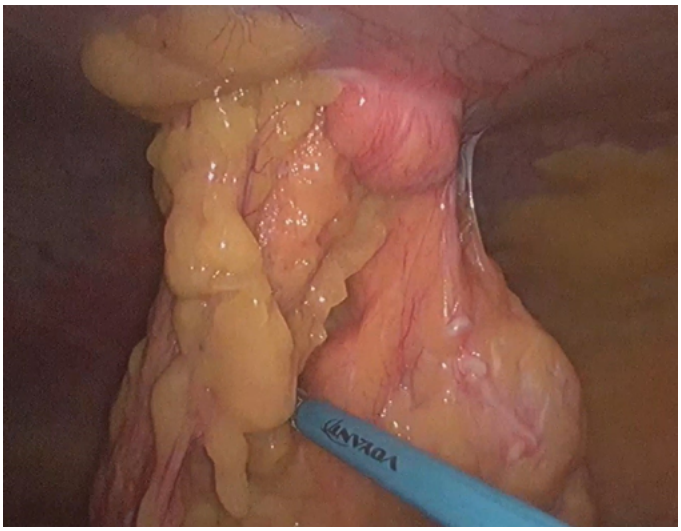

Figura 4

integral de ambos defectos mediante la colocación de malla es el tratamiento de elección en la actualidad.

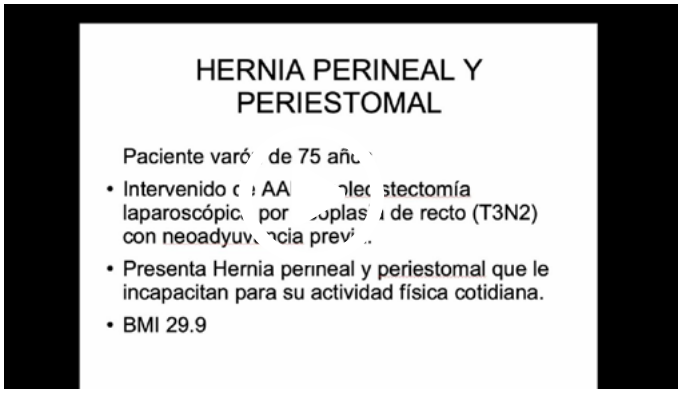

Acceder al vídeo

230089. TIMECTOMÍA CON MINIESTERNOTOMÍA EN PACIENTE CON CARCINOMA TÍMICO. A PROPÓSITO DE UN CASO

M Peix Raya[1], NM Rodriguez Loring[1], R Soler Humanes[1], V Melguizo García[2], I Bibiloni Lage[3], L Pérez Villa[2], JL Fernández Serrano[1], DJ Morales García1, LT Ocaña Wilhelmi[1]

[1]UGC Cirugía General y Digestiva. Complejo Hospitalario de Especialidades Virgen de la Victoria, Málaga. [2]UGC Anatomía Patológica. Complejo Hospitalario de Especialidades Virgen de la Victoria, Málaga. [3]UGC Cirugía General. Complejo Hospitalario de Especialidades Virgen de la Victoria, Málaga.

Introducción: Mediante este trabajo queremos presentar el caso de un paciente al que intervenimos de una timectomía reglada por carcinoma tímico con miniesternotomía como hallazgo casual tras una hemitiroidectomía izquierda.

Caso clínico: Presentamos el caso clínico de un paciente de 50 años sin antecedentes personales que al consulta por disfonía progresiva. Es remitido desde ORL a consulta de Cirugía por parálisis recurrencial izquierda, y a la exploración física presenta un nódulo móvil y adherido a planos profundos. En la TC se objetiva un nódulo en lóbulo tiroideo inferior izquierdo, con dimensiones de unos 25mm siendo catalogado como Bethesda III, que desplaza tráquea y esófago.

Ante estos hallazgos se decide intervención quirúrgica programada realizándose hemitiroidectomía izquierda abierta, transcurriendo sin incidencias. En el resultado de anatomía patológica se aprecia un nódulo independiente de la glándula tiroides con características de carcinoma tímico.

Una vez con estos resultados, se decide realizar timectomía abierta, a través de una miniesternotomía, que se realizó con la ayuda de los compañeros de Cirugía Cardiaca. Se dejó un drenaje tipo Blake en mediastino anterior.

Dicha intervención transcurre, al igual que el postoperatorio inmediato, sin incidencias siendo dado de alta el paciente a las 72 horas con retirada previa del drenaje intratorácico. En el seguimiento en consulta externa, se realiza una TC de control donde no se objetivan colecciones residuales ni recidiva local en el lecho quirúrgico.

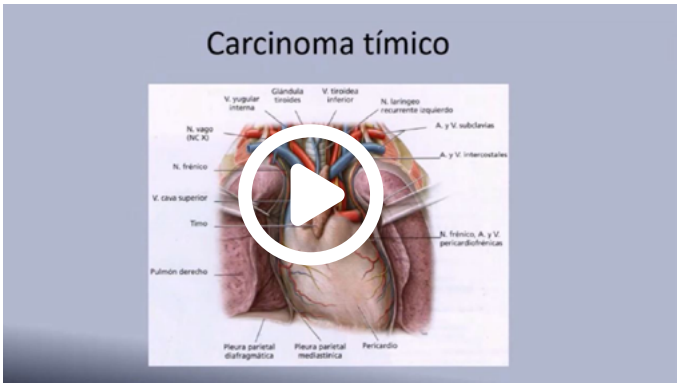

Acceder al vídeo

El resultado definitivo de la anatomía patológica es de carcinoma escamoso no queratinizante.

No hubo complicaciones intraoperatorias ni postoperatorias. La estancia hospitalaria fue de 72 horas. El resultado fue R0, mejorando notablemente el pronóstico del paciente. Actualmente el paciente se encuentra en seguimiento por Oncología y ha recibido tanto quimioterapia como radioterapia con buena respuesta de momento.

Discusión: El carcinoma tímico es una neoplasia mediastínica rara y muy agresiva, con mal pronóstico y que, habitualmente, se diagnóstica en estadios avanzados y únicamente, consiguiendo un resultado R0 en la cirugía, se logran resultados tanto en el pronóstico como en supervivencia a largo plazo beneficiosos, siempre suplementado de quimioterapia y radioterapia.

230106. SECCIONECTOMÍA ANTERIOR DERECHA CON ABORDAJE VASCULAR EXTRAGLISSONIANO VÍA MÍNIMAMENTE INVASIVA

P Díaz Ríos, I Palomo López, N Zambudio Carroll, T Villegas Herrera, JM Villar del Moral

Servicio Cirugía General y Digestiva. Complejo Hospitalario Regional Virgen de Las Nieves, Granada.

Introducción: La vía mínimamente invasiva (MI) y el control vascular aferente selectivo (CVAS) en cirugía hepática han demostrado tener mejores resultados en cuanto a disminución del sangrado intraoperatorio respecto a la cirugía abierta y el control vascular total, respectivamente. En los segmentos hepáticos V y VIII, la seccionectomía anterior derecha (SAD) ha probado tener menor tasa de disfunción hepática postoperatoria que una hepatectomía extendida. Se presenta un caso clínico de abordaje extraglissoniano durante la SAD por metástasis de cáncer colorrectal vía MI.

Caso clínico: Varón de 43 años diagnosticado de neoplasia de ciego con metástasis hepáticas en los segmentos V y VIII. Se llevó a cabo SAD y hemicolectomía derecha en el mismo acto vía MI. Se realizó ecografía hepática intraoperatoria. Se procedió a la sección de arteria y conducto císticos para una adecuada exposición del "cystic plate" y de la puerta de entrada del pedículo portal (Gate V y Gate IV) de los segmentos a resecar. Su correcta identificación se comprobó con la colocación de un clamp vascular. Se realizó la resección hepática guiada por fluorescencia con verde de indocianina. La pérdida sanguínea intraoperatoria fue de 100cc, sin necesidad de transfusión. El tiempo total de clampaje fue de 120 min, con clampajes intermitentes < 20 minutos. El tiempo total de CVAS fue < 40 minutos. Hubo una complicación postquirúrgica, una colección en el lecho de la cirugía hepática tratada con antibioterapia. La estancia hospitalaria fue de 7 días. El seguimiento postoperatorio fue de 5 meses sin presentar complicaciones quirúrgicas a largo plazo.

Discusión: En 1998, Takasaki describió la sección hepática a través del pedículo glissoniano. El conocido "cystic plate" forma parte de una red de tejido conectivo alrededor de la triada portal; su conocimiento anatómico ha permitido describir las puertas de entrada a los diferentes pedículos vasculares para el CVAS. En 2018, en el consenso de Southampton sobre la cirugía hepática laparoscópica, el CVAS probó tener menor sangrado intraoperatorio respecto al control total, así como el abordaje MI mejores resultados a corto plazo respecto a

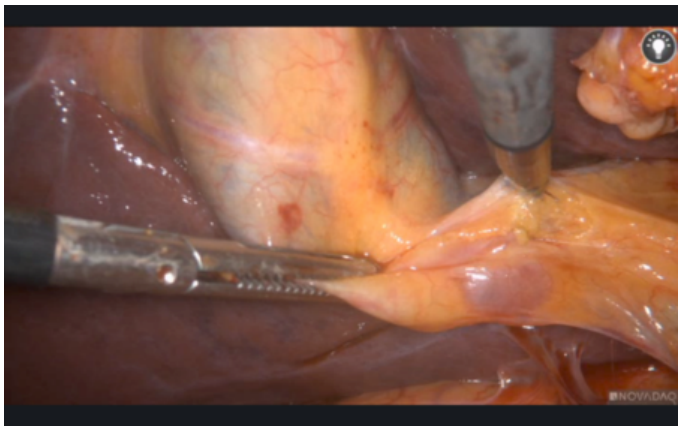

Figura 1

Sección arteria y conducto císticos.

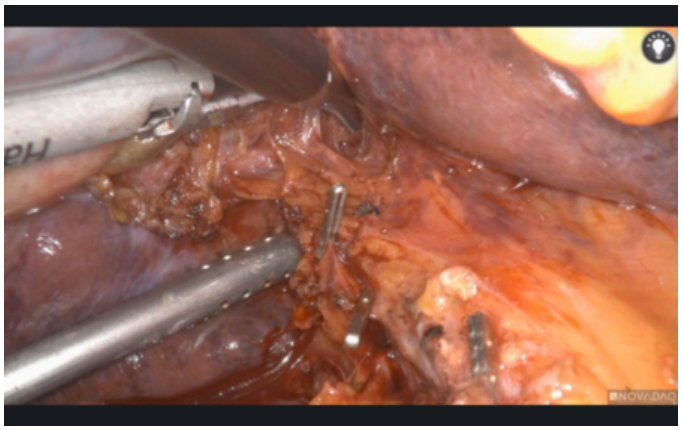

Figura 2

Entrada al "gate" del pedículo portal de los segmentos V-VIII a través del "cystic plate".

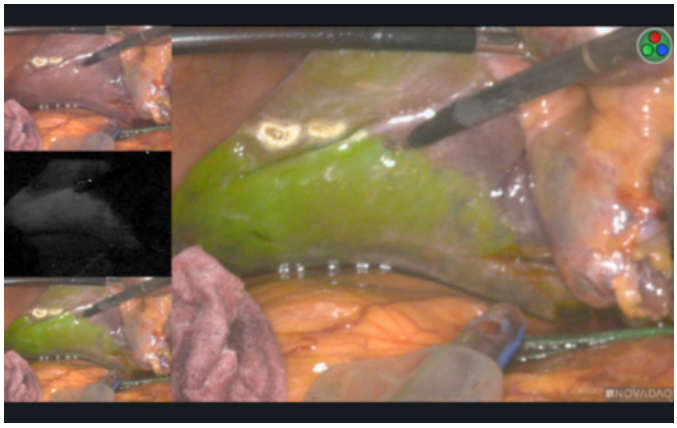

Figura 2

Entrada al "gate" del pedículo portal de los segmentos V-VIII a través del "cystic plate".

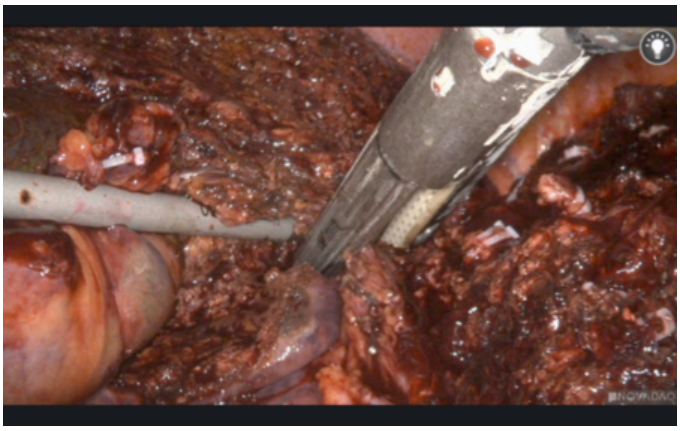

Figura 3

Marcaje guiado por fluorescencia con verde de indocianina.

Figura 4

Sección del pedículo con endograpadora.

la cirugía abierta. Recientes estudios demuestran que la SAD tiene los mismos resultados a largo plazo que la hepatectomía derecha, pero con menor sangrado intraoperatorio, menor fallo hepático postoperatorio y menor estancia hospitalaria. Pese a su dificultad, la SAD con CVAS vía laparoscópica es un procedimiento fiable y reproducible en manos expertas, con mejores resultados a corto plazo que una hepatectomía extendida por vía abierta.

Acceder al vídeo

230113. OBSTRUCCIÓN INTESTINAL SECUNDARIA AL USO DE SUTURA BARBADA EN CIRUGÍA LAPAROSCÓPICA

N Pérez-Hernández[1], M Díaz Oteros[1], R Escalera Pérez[1], JM Arroyo Maestre[2], N García Aguilar[1], J Gavilán Parras[1], D Raposo Plugia[1], C Medina Archirica[1]

[1]Servicio Cirugía General y Digestiva. Hospital de Especialidades de Jerez de la Frontera, Jerez de la Frontera. [2]Servicio Cirugía General. Hospital de Especialidades de Jerez de la Frontera, Jerez de la Frontera.

Introducción: La incorporación de la sutura barbada a la cirugía en los últimos años, principalmente a la laparoscópica, ha aportado numerosas ventajas como el acortamiento del tiempo quirúrgico, así como disminución de la estancia hospitalaria. Sin embargo, también se han evidenciado en estos últimos años, complicaciones asociadas de forma directa o indirecta a su uso, principalmente la obstrucción intestinal mecánica.

Esta complicación poco usual (aproximadamente 0,1-0,5%) puede presentarse desde el 2º-90º día postoperatorio. Actualmente en la literatura se describen 25 casos de obstrucción intestinal causados por sutura barbada.

Caso clínico: Mujer de 58 años con antecedentes de hipotiroidismo e histerectomía por prolapso uterino en 2014. Ingresa de forma electiva en el Servicio de Urología para realización de colposacropexia laparoscópica por cistocele grado III y rectocele grado II. Presenta un postoperatorio favorable siendo dada de alta a las 48h.

Acude a Urgencias al 10º día postoperatorio por dolor abdominal, vómitos y estreñimiento. Analíticamente presenta PCR 6,8 mg/L, 11.460 leucocitos con neutrofilia, resto dentro del rango de la normalidad. Se realiza RX y TC de abdomen **(Figura 1 y 2)** donde se visualiza dilatación de asas y cambio de calibre a nivel de promontorio sacro. Ingresa a cargo del Servicio Urología para control evolutivo y seguimiento conjunto con nuestro Servicio de Cirugía. Se administra Gastrografin®

Figura 1
TC abdominal donde se visualiza cambio de calibre.

Figura 2
TC abdominal donde se visualiza cambio de calibre

oral, sin mejoría clínica, por lo que se decide realización de laparoscopia exploradora urgente.

En la intervención se visualiza un cambio de calibre a unos 15 cm de la válvula ileocecal (Figura 3), causado por la sutura barbada usada en el cierre del flap peritoneal (Figura 4). Tras su liberación, se evidencia que el final de la sutura se encuentra adherida el margen antimesentérico de un asa de ileon proximal (Figura 5).

El postoperatorio trascurre de forma favorable.

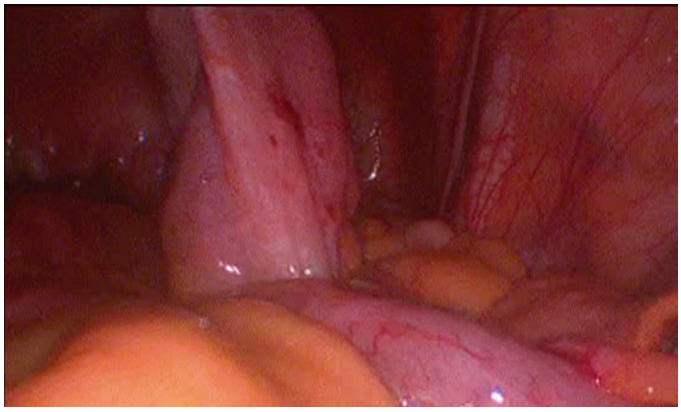

Figura 3
Punto de obstrucción.

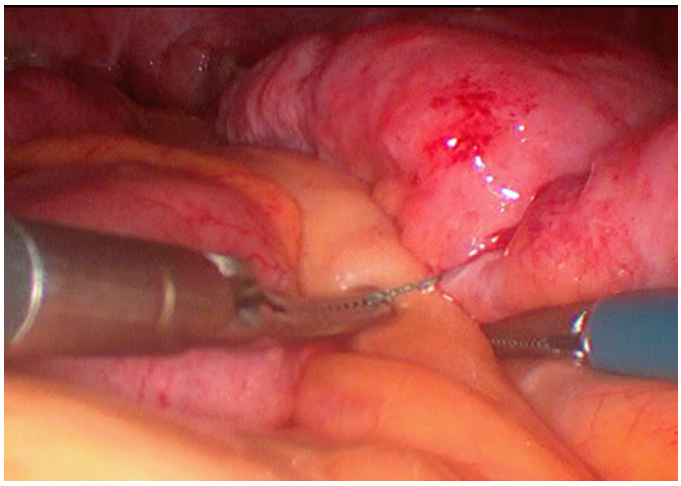

Figura 4
Sutura barbada provocando obstrucción.

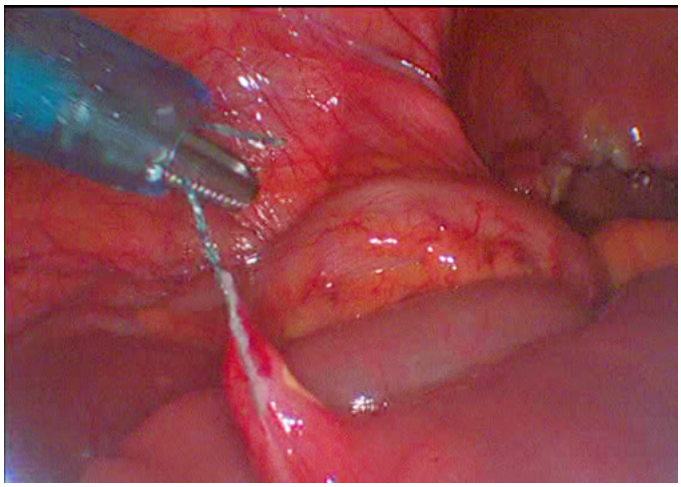

Figura 5
Extremo distal de la sutura.

Discusión: La obstrucción intestinal por sutura barbada es una complicación poco frecuente en cirugía laparoscópica , pero que debe formar parte del diagnostico diferencial en pacientes sometidos a este tipo intervenciones que presentan cuadro de obstrucción post-quirúrgica.

Pese que actualmente no existe consenso de cómo evitar esto tipo de complicación, hay estudios que recomiendan cortar el sobrante de la sutura a <1cm del último punto, o realizar 2 puntos en la dirección inversa, o anclar el extremo al peritoneo con clips o suturas reabsorbibles.

Los pacientes que sufren esta complicación se benefician de una reintervención precoz por vía laparoscópica para su resolución de forma sencilla consiguiéndose una recuperación más temprana.

Acceder al vídeo

230118. HERNIA HIATAL COMPLICADA EN EL POSTOPERATORIO INMEDIATO TRAS MIOTOMÍA DE HELLER

R Rejón López, I Palomo López, M Mogollón González, J Triguero Cabrera, C Plata Illescas, MJ Álvarez Martín, JM Villar del Moral

Servicio Cirugía General y Digestiva. Complejo Hospitalario Regional Virgen de Las Nieves, Granada.

Introducción: La miotomía esofágica vía mínimamente invasiva (MI) es el tratamiento gold standard de la acalasia. La aparición de hernia hiatal (HH) a largo plazo es bien conocida, pero su presencia en el postoperatorio inmediato es anecdótica en la literatura. Su asociación con incarceración, volvulación y/o estrangulación del estómago la convierte en una urgencia quirúrgica. Se presenta un caso de herniación con incarceración gástrica en el postoperatorio inmediato de una miotomía de Heller por acalasia.

Caso clínico: Mujer de 34 años diagnosticada de acalasia tipo II mediante manometría de alta resolución y tránsito baritado. Como primer escalón terapéutico se realizó dilatación endoscópica. La recidiva sintomática precoz puso de manifiesto el fracaso terapéutico endoscópico, por lo que se trató quirúrgicamente. Se realizó miotomía de Heller con funduplicatura posterior tipo Toupet vía MI. Durante las primeras 24 horas postoperatorias la paciente presentó vómitos incoercibles, evidenciándose en el tránsito baritado realizado una retención completa del contraste en la cámara gástrica **(figura 1)**. Ante la sospecha de HH aguda complicada se reintervino de forma urgente. Intraoperatoriamente se observó una herniación completa del estómago a través del hiato esofágico, con miotomía esofágica indemne y adecuada irrigación de la funduplicatura. Se procedió a la reducción del contenido herniado, al cierre de pilares diafragmáticos y al refuerzo de la miotomía con la funduplicatura y con el pilar diafragmático derecho. El postoperatorio transcurrió sin incidencias. La estancia hospitalaria fue de 4 días. El seguimiento fue de 6 meses sin recidiva ni otras complicaciones.

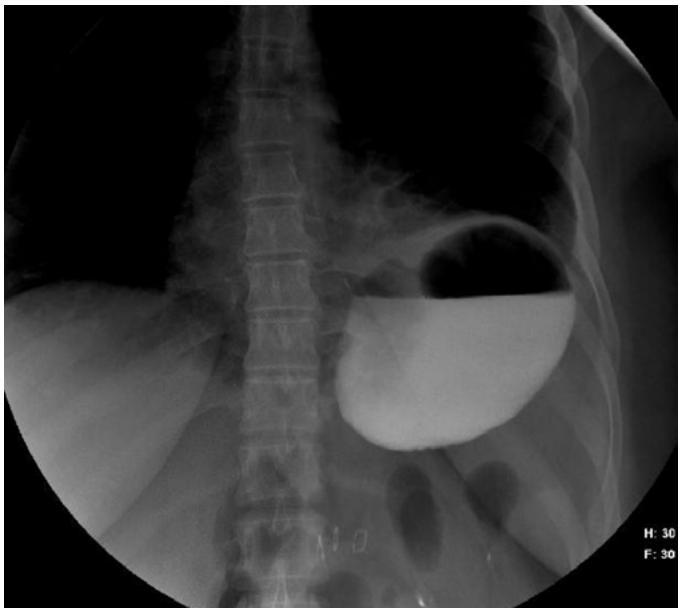

Figura 1

Retención completa de contraste en cámara gástrica sin paso a duodeno (ni instantáneo ni a los 30 minutos de la ingesta).

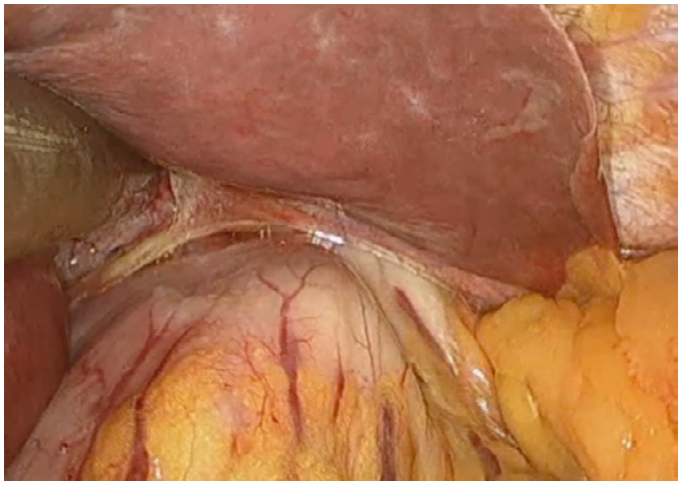

Figura 2

Hernia hiatal con cámara gástrica incarcerada.

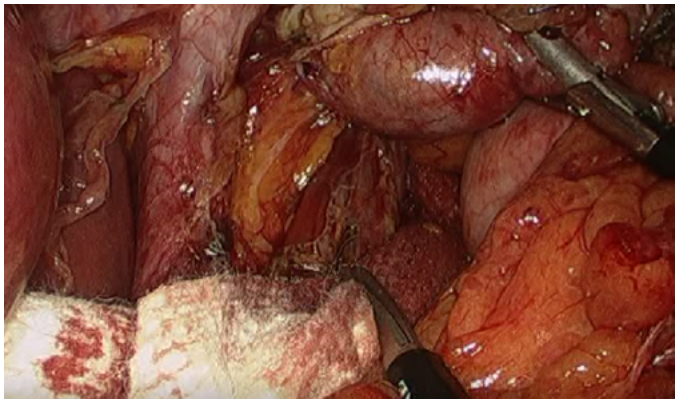

Figura 3

Hernia hiatal con cámara gástrica incarcerada

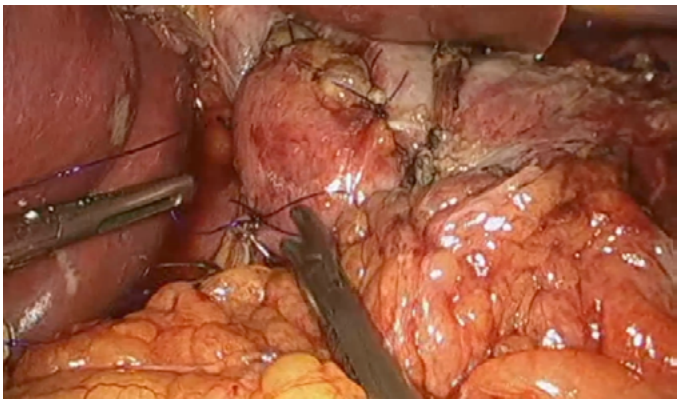

Figura 4

Hernia hiatal con cámara gástrica incarcerada.

Acceder al vídeo

Discusión: Las complicaciones postoperatorias inmediatas tras miotomía de Heller son raras. En 1961 Frobese describió por primera vez la HH aguda; en el año 2006, Ujiki lo hizo con la intususcepción gastroesofágica. La fisiopatología de estos cuadros clínicos se puede explicar por la laxitud de los ligamentos que fijan el estómago, la desaparición del soporte externo que proporciona la membrana frenoesofágica al ser seccionada durante la cirugía de la acalasia o por el aumento del diámetro del hiato esofágico, como ocurre en las dilataciones esofágicas preoperatorias. Si al riesgo de aparición de HH se le añade la hiperpresión ejercida por los vómitos se explica su complicación en forma de incarceración, volvulación, estrangulación, necrosis del estómago o incluso perforación esofágica. Estos cuadros clínicos convierten la situación en una emergencia quirúrgica, siendo la demora en el diagnóstico y tratamiento lo que condicionará el pronóstico del paciente.

230119. REPARACIÓN LAPAROSCÓPICA CON MALLA PREPERITONEAL (TAPP) DE HERNIA OBTURATRIZ INCARCERADA

SJ Ahumada Etchepareborda, MS Carranque Romero, M Macías de la Corte Hidalgo, C Lara Palmero, D González Plo, N Gándara Adán

Servicio Cirugía General y Digestiva. Complejo Hospital Costa del Sol, Marbella.

Introducción: La hernia obturatriz representa una de las hernias de pared menos frecuentes. Se presenta mayoritariamente en mujeres de edad avanzada. El cuadro clínico más frecuente es la oclusión intestinal por incarceración de intestino delgado. Menos frecuentes son la tumoración intermitente en la cara interna de la raíz del muslo con dolor abdominal, la neuralgia obturatriz o el hallazgo incidental asintomático. Aunque está descrita la reparación vía inguinal, ante la sospecha de sufrimiento intestinal la vía abdominal se impone.

Caso clínico: Presentamos el caso de una mujer de 79 años, sin cirugías abdominales previas, que debuta con vómitos, distensión y dolor abdominal de 36 horas de evolución. Niega episodios similares previos. A la exploración presenta estabilidad hemodinámica y abdomen distendido con dolor leve difuso. No se palpan hernias en región inguinal ni raíz de muslos. Analítica con signos leves de deshidratación. Radiografía abdominal con distensión de asas de intestino delgado, y TC de abdomen se evidencia una hernia obturatriz izquierda incarcerada que condiciona una obstrucción intestinal en íleon medio. Se coloca sonda nasogástrica y se procede a intervención quirúrgica urgente.

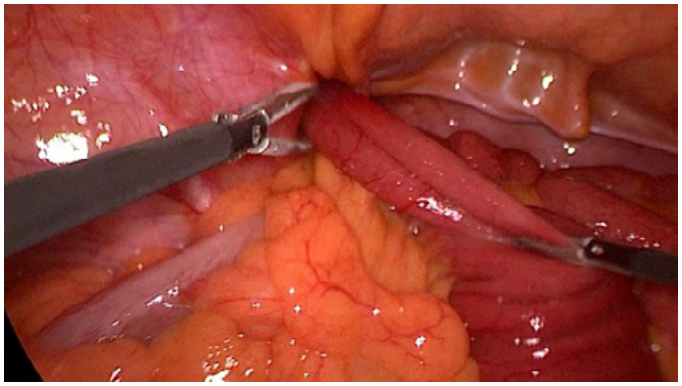

Figura 1

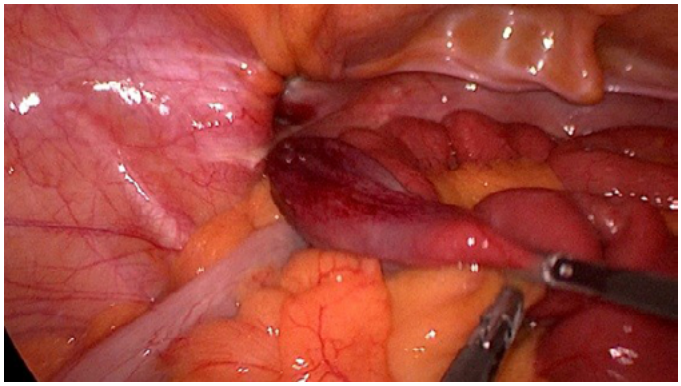

Figura 2

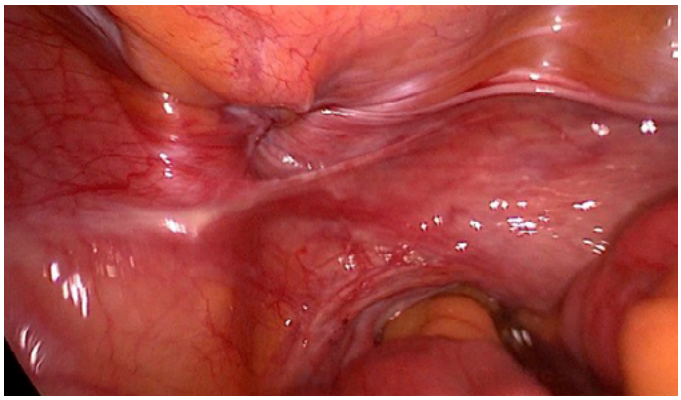

Figura 3

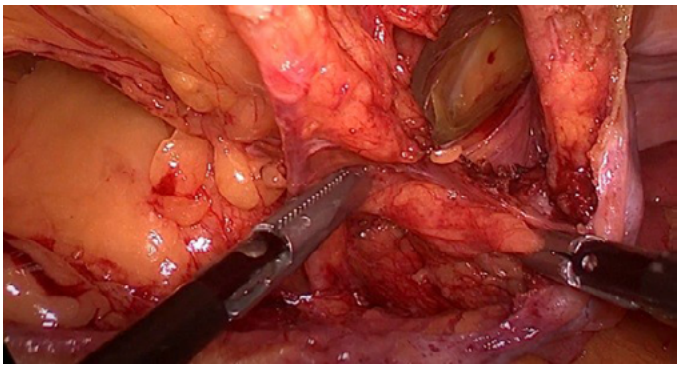

Figura 4

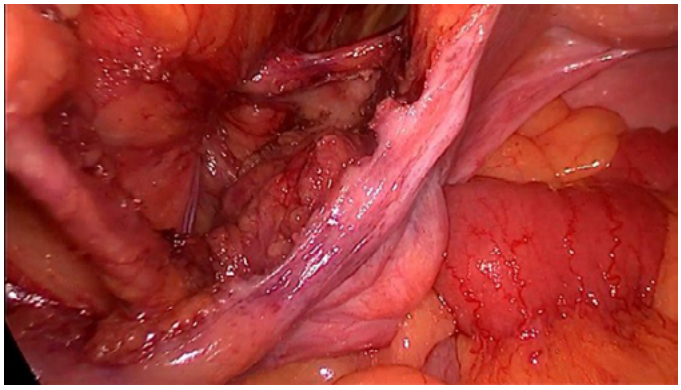

Figura 5

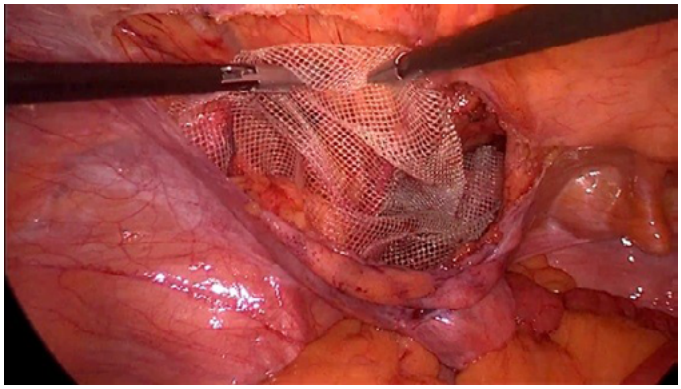

Figura 6

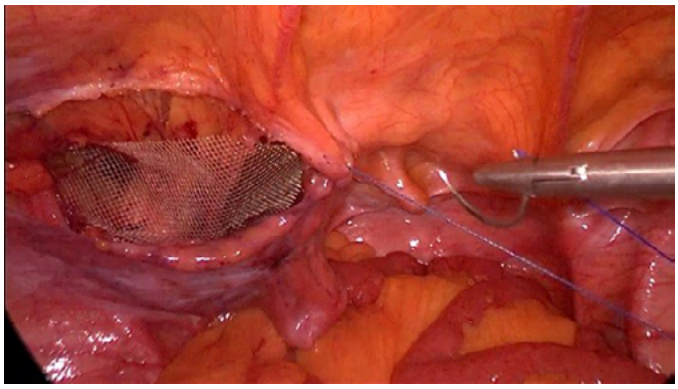

Figura 7

A pesar de ser hernias poco habituales se decide intento de reparación por vía laparoscópica, planificando una reparación tipo TAPP (TransAbdominal PrePeritoneal).

Al acceder a la cavidad se confirma el diagnóstico. Se reduce el intestino herniado por tracción con pinzas y se observa herniación tipo Richter. Se procede a la disección del espacio preperitoneal, reducción del saco herniario y exposición del orificio obturador. Se coloca malla plana de polipropileno preperitoneal cubriendo el defecto herniario. Se cierra el peritoneo con sutura continua de hilo barbado reabsorbible. No se aprecian signos que justifiquen la resección intestinal. Se finaliza la intervención sin incidencias. Los detalles técnicos se aprecian en el vídeo.

La paciente es dada de alta al 6to día postoperatorio sin complicaciones.

Discusión: Este tipo de hernias son tan poco frecuentes que muchos cirujanos experimentados no han tenido la oportunidad de operarlas. Por tanto la reparación urgente por vía laparoscópica representa un desafío añadido. En un porcentaje no despreciable se presentan estranguladas precisando resección intestinal, siendo el retraso diagnóstico un factor fundamental. El TC suele ser el que

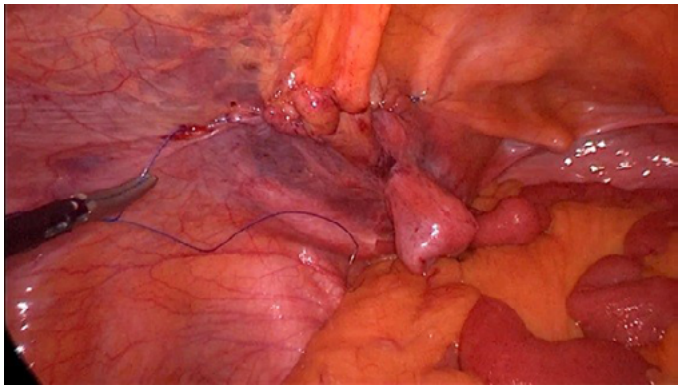

Figura 8

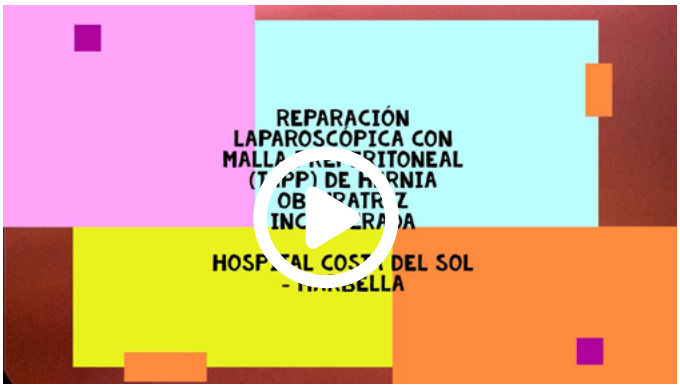

Acceder al vídeo

determina el diagnóstico y además ayuda al cirujano a planificar la reparación. A pesar de su rareza, debe ser un diagnóstico diferencial a sospechar en mujeres ancianas con cuadros oclusivos y sin cirugías previas.

230143. EVENTROPLASTIA ENDOSCÓPICA RETROMUSCULAR POR HERNIA LUMBAR IZQUIERDA (E-TEP + TAR)

Ó Alpízar Rivas, JA Bellido Luque, I Lorence Tomé, C Rubio Castellanos, C Hurtado-De-Rojas Grau, N Montemuiño Chulian, I Sánchez-Matamoros Martín, Á Nogales Munoz

Sección Cirugía General y Digestiva. Complejo Hospitalario Regional Virgen Macarena, Sevilla.

Introducción: El abordaje preperitoneal totalmente extendido permite una visión amplia del campo quirúrgico sin necesidad de entrar a la cavidad intraperitoneal. Esta técnica no solo permite una reducción adecuada del contenido herniario, sino también la adecuada colocación de la malla. En las hernias lumbares, está técnica se tiene que asociar a una liberación del músculo transverso con el fin de acceder al espacio preperitoneal y así lograr una adecuada colocación de la malla.

Caso clínico: Se trata de un paciente de 70 años con el antecedente de una nefrectomía izquierda por un cáncer renal que presenta una eventración L3W2. Se propone eventroplastia totalmente endoscópica retromuscular asociado a liberación del músculo transverso y colocación de malla Symbotex 42x32 (E-TEP TAR izquierdo).

Discusión: El abordaje endoscópico preperitoneal se presenta como una técnica segura, que permite un adecuado acceso a los planos musculares y permite una reparación optima de las hernias laterales.

Acceder al vídeo

230153. MANEJO DE FÍSTULA ENTEROATMOSFÉRICA. REPARACIÓN QUIRÚRGICA EN PACIENTE CON PARED ABDOMINAL CATASTRÓFICA.

AI Fernández Sánchez[1], F Botello García[1], J Rivas Becerra[2], L Romacho López[1], R García Martín[1], A Cabello Burgos[1]

[1]Servicio Cirugía General y Digestiva. Complejo Hospitalario Regional de Málaga, Málaga. [2]Servicio Cirugía General. Complejo Hospitalario Regional de Málaga, Málaga.

Introducción: La fístula enteroatmosférica es una complicación infrecuente pero temida por el cirujano, no estando estandarizado su manejo. Dado su enorme complejidad, requiere un tratamiento individualizado y un abordaje multidisciplinar, comenzando por una optimización del paciente y la ostomización de la fístula. Su resolución quirúrgica es técnicamente exigente debiendo postponerse meses.

Caso clínico: Presentamos el caso clínico de un varón de 66 años con antecedentes de cardiopatía isquémica, SAOS y enfermedad renal crónica, intervenido de hernia umbilical y múltiples eventroplastias posteriores (hasta doce cirugías). Es derivado a la Unidad de Pared Abdominal Compleja de nuestro centro en 2020, realizando una eventroplastia tipo TAR con buena evolución postquirúrgica salvo leve extrusión de malla con manejo ambulatorio. Acude a urgencias de nuestro hospital en 2022 por dolor abdominal, diagnosticándose de nueva eventración complicada con perforación intestinal y peritonitis localizada en saco herniario, requiriendo reintervención quirúrgica urgente con resección intestinal y cirugía de control de daños (CCD) por inestabilidad hemodinámica con sistema de abdomen abierto

con terapia de presión negativa, realizándose un cierre de pared abdominal en una segunda revisión (técnica Chevrel y colocación de malla supraaponeurótica con imposiblidad de cierre del defecto cutáneo por lo que se coloca un VAC de herida para granulación del tejido y posterior valoración de injerto). Al +7 día postquirúrgico se detecta fistula enteroatmosférica.

Se realiza un manejo no quirúrgico con ostomización de la fístula con múltiples sistemas (VAC herida, tetinas de biberón, jeringas...) siendo dado de alta al cuarto mes de ingreso. Tras una prehabilitación prolongada en la que se implica Endocrinología, Neumonología y Rehabilitación, se resuelve quirurgicamente a los 10 meses del diagnóstico: resección intestinal de la fístula enteroatmosférica con anastomosis manual doble capa y TAR bilateral y colocación de malla Phasix ST y Dipromed, siendo dado de alta al +9 día tras intervención.

Discusión: La fístula enteroatmosférica es un diagnóstico complejo tanto para el paciente como para el cirujano, que requiere ingresos prolongados e implica un manejo multidisciplinar. Uno de los pilares fundamentales es la ostomización de esta, lo cual requiere de ingenio. El tratamiento quirúrgico definitivo es técnicamente exigente, disminuyendo la morbimortalidad si se lleva a cabo en centros de referencia con alto volumen.

Acceder al vídeo

230163. HERNIAS DIAFRAGMÁTICAS DERECHA POSTRAUMÁTICA CON CUADROS SUBOCLUSIVOS. TRATAMIENTO QUIRÚRGICO URGENTE MEDIANTE ABORDAJE LAPAROSCÓPICO

I Roldán Ortiz, MH Mohamed Chairi, J Triguero Cabrera, M Mogollón Gonzaléz , C Plata Illescas , MJ Álvarez Martín

Servicio Cirugía General y Digestiva. Complejo Hospitalario Regional Virgen de Las Nieves, Granada.

Introducción: La hernia diafragmática postraumática puede aparecer tras un traumatismo toracoabdominal contuso o penetrante. A causa de las lesiones coexistentes y la naturaleza silente de la lesión diafragmática, ésta puede pasar desapercibida en el momento agudo y puede manifestarse después como cuadro de obstrucción/ suboclusión por los órganos incarcerados en el defecto diafragmático. Esta entidad es poco frecuente, pero que cuando aparece supone un verdadero reto para el diagnóstico y el tratamiento.

Se revisa y narra la estrategia quirúrgica en un paciente con hernia diafragmática derecha postraumática tras accidente de tráfico hace más de 40 años, con cuadro suboclusivo a nivel colónico. Se realiza intervención quirúrgica urgente mediante abordaje laparoscópico con necesidad de uso de prótesis por imposibilidad de cierre primario del defecto.

Caso clínico: Se trata de un paciente de 73 años diagnosticado de hernia diafragmática derecha mediante TAC tóracoabdominal, con un gran defecto a nivel anterior que contiene intestino delgado y colon transverso.

Con el paciente en posición francesa y antitrendelemburg de 20-30 grados, se realiza la intervención mediante abordaje laparoscópico. Se evidenció orificio herniario de gran tamaño (15 x 9 cm) con herniación de asas intestino delgado y colon transverso, este último adherido a través de brida firme al fondo del saco herniario como posible punto de suboclusión.

Se procede a la reducción parcial del contenido herniado hacia la cavidad abdominal mediante maniobras de tracción cuidadosas. Posteriormente, se inicia la disección del saco herniario de forma progresiva bordeando el defecto diafragmático. Finalmente se consigue la disección completa del mismo de las estructuras mediastínicas y la luxación completa del mismo hacia cavidad abdominal.

Dada la magnitud del defecto y la imposibilidad de llevar a cabo un cierre primario, se colocó una malla de “Goretex” facilitando su colocación inicial con tackers reabsorbibles. Se completó su fijación con puntos de sutura irreabsorbible (Endostitch) y adhesivo de fibrina. Se colocó drenaje tipo “Blake” en la cavidad mediastínica.

El paciente fue dado de alta a los 5 días sin complicaciones. En el seguimiento actual continúa asintomático y sin recidiva.

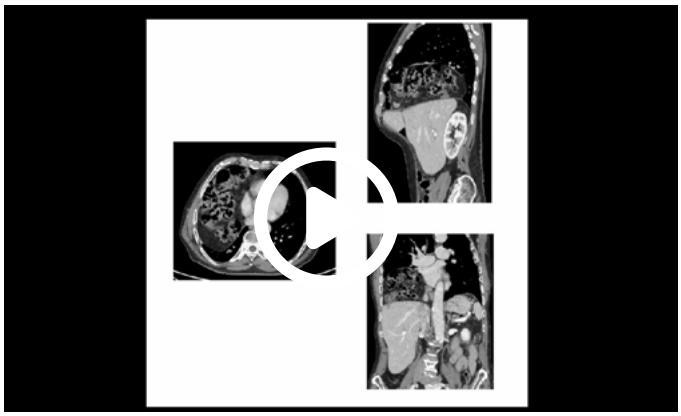

Acceder al vídeo

Discusión: El abordaje laparoscópico transabdominal es seguro y factible para las hernias diafragmáticas sintomáticas en manos de cirujanos expertos en laparoscopia.

230165. TORSIÓN OVÁRICA COMO CAUSA DE ABDOMEN AGUDO

E Ferre Ruiz, D Franco Berraondo, L Romacho López, M Pérez Reyes, JM Aranda Narváez, J Santoyo Santoyo

Departamento Cirugía General y Digestiva. Complejo Hospitalario Regional de Málaga, Málaga.

Introducción: Los teratomas son tumores de células germinales por lo regular compuestos de múltiples tipos celulares derivados de una o más de las tres capas germinales. Son los tumores ováricos de células germinales más comunes y también la neoplasia ovárica más frecuente en mujeres menores de 20 años. Las complicaciones de los teratomas ováricos incluyen torsión, ruptura, infección, anemia hemolítica y degeneración maligna.

Caso clínico: Mujer de 35 años. Antecedente de 2 cesáreas, nefrectomía derecha laparoscópica por pielonefritis de repetición secundarias a cálculo coraliforme y teratoma ovárico derecho pendiente de intervención quirúrgica.

Acude a urgencias por dolor abdominal intenso brusco tras el desayuno. A la exploración abdomen blando y depresible, doloroso en flanco derecho, con dudosa irritación peritoneal. Analíticamente leucocitosis de 14.500, con una PCR de 6. TC de abdomen con contraste intravenoso que informan como “giro de los vasos mesentéricos, que sugiere volvulación de los mismos; teratoma ovárico derecho sin signos de complicación”.

Con estos datos se realiza una laparoscopia exploradora, evidenciándose adherencias de epiplón a pared abdominal en zona de trócares previos de nefrectomía y en incisión de pfannenstiel. Asas de intestino delgado y colon de aspecto normal.

Ovario derecho aumentado de tamaño con teratoma conocido, con aspecto isquémico secundario a torsión en su pedículo. Se realiza anexectomía derecha reglada.

Alta al 2 día postoperatorio, asintomática, con tolerancia oral completa y tránsito conservado.

Discusión: El teratoma quístico maduro es uno de los tumores ováricos más frecuentes, y supone el 20% del total de neoplasias ováricas. La localización más habitual es el ovario (83,2%). La complicación más frecuente es la torsión (2%). De hecho, la torsión ovárica comprende alrededor del 2,5% de las cirugías urgentes y el 15% de las cirugías ováricas.

La torsión es más frecuente en la edad reproductiva, debido a la mayor incidencia de masas ováricas a esta edad y el embarazo. El puerperio es un periodo en el que la laxitud ligamentosa por la regresión uterina predispone a la torsión ovárica.

Ante un dolor agudo en una mujer en edad fértil debemos de pensar en la posibilidad de una torsión ovárica aguda. La cirugía laparoscópica ha sido aceptada como una modalidad segura para el diagnóstico definitivo y la intervención terapéutica, gracias a los beneficios que implica: menos dolor postoperatorio, pérdida de sangre, estancia hospitalaria y costo total.



Acceder al vídeo

230175. DIVERTICULITIS AGUDA GRADO 2A DE LA WSES: ABORDAJE LAPAROSCÓPICO

AM Sánchez Díaz, L Romacho López , AJ González Sánchez , I Cabrera Serna , A Titos García, JM Aranda Narváez

Servicio Cirugía General y Digestiva. Complejo Hospitalario Regional de Málaga, Málaga.

Introducción: La Diverticulitis Aguda es una patología muy frecuente en nuestro medio. La WSES diferencia entre Diverticulitis Aguda no complicada y complicada.

En pacientes con abscesos pequeños (menos de 4-5cm) la WSES recomienda de entrada tratamiento no quirúrgico, con antibioterapia. En abscesos grandes sería recomendable añadir drenaje percutáneo del absceso. Si no es posible realizarlo, podría tratarse únicamente con antibioterapia.

Caso clínico: Mujer de 70 años, con antecedentes personales de hipertensión arterial, SAOS con CPAP y colitis isquémica. Acude a Urgencias por dolor abdominal en fosa iliaca izquierda de 4 días de evolución. En la exploración, ausencia de irritación peritoneal.

Se realiza analítica sanguinea, en la que lo único destacable es una PCR de 155mg/dl. Se solicita un TC abdominal en el que se objetiva engrosamiento en un segmento de sigma con inflamación de la grasa pericolica y absceso de 4,8 cm (Diverticulitis Aguda 2A de la WSES).

De entrada, se indica manejo no operatorio con antibioterapia con tórpida evolución clínica y analítica, por lo que se decide cirugía.

Acceder al vídeo

Se decide sigmoidectomia laparoscopica en la que se identifica plastrón conformado por sigma, íleon, anejo izquierdo y peritoneo visceral pélvico con absceso asociado.

Tras la cirugía, la paciente evoluciona favorablemente, siendo dada de alta al 5o día postoperatorio, sin incidencias.

Discusión: En los pacientes con Diverticulitis Aguda complicada, sin peritonitis, sin irritación peritoneal, que se encuentren estables hemodinamicamente, se puede intentar manejo conservador con antibioterapia, sin embargo, cuando la evolución no es satisfactoria se debería plantear actitud quirúrgica por parte de equipo experto. Además, en este caso, a pesar de tratarse de un plastrón inflamatorio, la paciente pudo beneficiarse de cirugía laparoscópica, lo que permitió una rápida recuperación.

230182. BLOQUEO PUDENDO EN CIRUGÍA COLOPROCTOLÓGICA

C Fernández Holgado, C García Sánchez, AM García Cabrera, JJ Vázquez Monchul, R Jiménez Rodríguez, ML Reyes Díaz, IM Ramallo Solis, J Pintor Tortolero, F de la Portilla de Juan, FJ Padillo Ruiz

Unidad Cirugía General y Digestiva. Complejo Hospitalario Regional Virgen del Rocío, Sevilla.

Introducción: El bloqueo del nervio pudendo es una técnica de anestesia locorregional de la región perineal y anal que puede realizarse guiada mediante ecografía o electroestimulador.

La técnica del bloqueo pudendo guiado por electroestimulador consiste en, tras colocar al paciente en posición de litotomía y aplicar medidas de asepsia, localizar el punto de infiltración cutáneo, comprobar la correcta ubicación mediante el electroestimulador e instilar el anestésico. El punto de infiltración aproximadamente se encuentra a 2 cm de distancia del margen anal y a 2 cm de profundidad; sobre las 2h en posición de litotomía para el nervio pudendo izquierdo, y las 10h para el pudendo derecho. Una vez localizado, se constata la correcta posición capaz de estimular el nervio, aplicándose una corriente eléctrica de 1-2 mAh; en caso de éxito, se apreciará la contracción ipsilateral del esfínter anal externo. Posteriormente, se reduce la intensidad de la corriente hasta el punto en el que desaparece el estímulo – idealmente 0,0-0,2 mAh – pues nos permitirá la infiltración del anestésico con seguridad al asegurarnos la localización extraneural.

Caso clínico: Mujer caucásica de 54 años que presenta proctalgia y rectorragia, evidenciándose hemorroides grado III-IV. Ante el fracaso del tratamiento conservador, se indica la hemorroidectomía según la técnica de Milligan-Morgan bajo anestesia raquídea en posición de litotomía, asociando el bloqueo de los nervios pudendos con el objetivo de reducir el dolor postoperatorio.

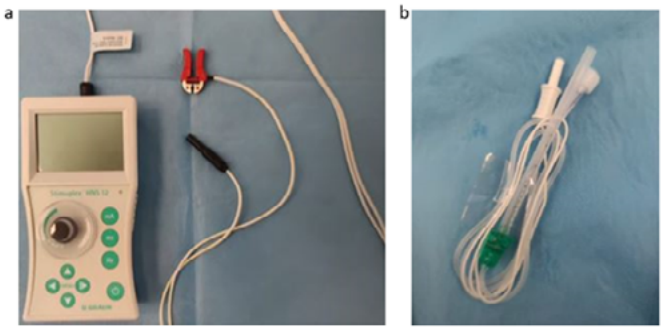

Figura 1

Componentes del electroestimulador.

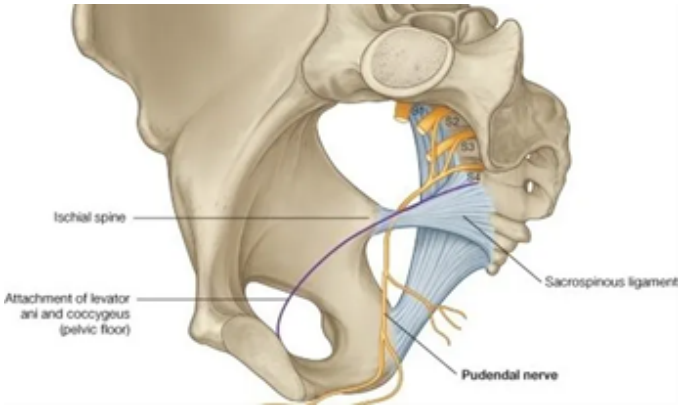

Figura 2

Anatomía pélvica y localización del nervio pudendo.

Discusión: El bloqueo pudendo es una de las medidas del manejo del dolor postoperatorio de la cirugía coloproctológica, urológica y ginecológica. El óptimo control del dolor es una cuestión relevante en la cirugía mayor ambulatoria, pues mejora la recuperación postquirúrgica, reduce la necesidad de analgesia vía oral y fomenta la satisfacción del paciente.

En cuanto al instrumento complementario de localización del nervio pudendo, si bien puede realizarse una técnica segura mediante la punción guiada por ecografía, implica el entrenamiento en habilidades ecográficas que no precisa el bloqueo guiado por

Figura 3

Caso clínico: Hemorroides.

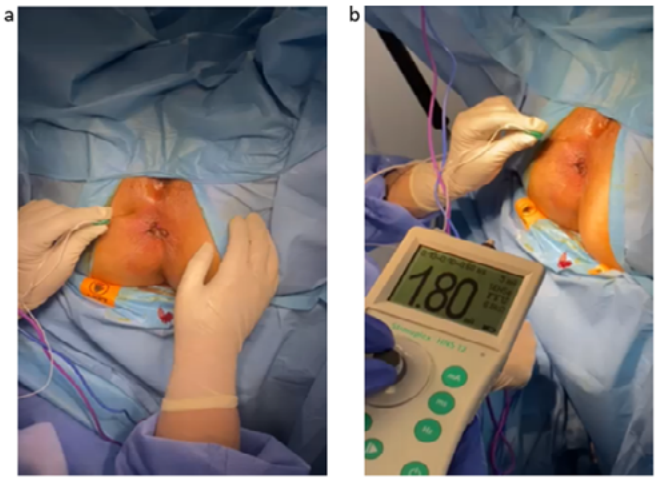

Figura 4

Técnica de bloqueo pudendo.

electroestimulador, lo cual conlleva a una mayor aplicabilidad en la práctica diaria del cirujano.

Con respecto a la elección del anestésico local infiltrado, no existe claro consenso ni superioridad entre los diferentes fármacos y en su uso aislado o combinado.

El objetivo del vídeo es mostrar el material y la técnica del bloqueo pudendo guiado por electroestimulador en la cirugía coloproctológica, y así garantizar el éxito en el control del dolor postoperatorio.

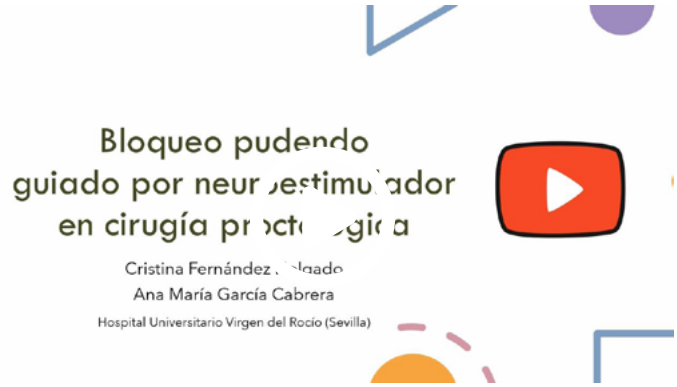

Acceder al vídeo

230190. LAPAROSCOPIA EXPLORADORA EN OBSTRUCCIÓN INTESTINAL EN ASA CERRADA EN ABDOMEN VIRGEN

C Fernández Holgado, FJ Espada Fuente, E Perea Pozo, I Martínez Casas, A Tejada Gómez, V Durán Cruzado, F Pareja Ciuró, FJ Padillo Ruiz

Servicio Cirugía General y Digestiva. Complejo Hospitalario Regional Virgen del Rocío, Sevilla.

Introducción: La obstrucción intestinal (OI) supone el 12-16% de las consultas por dolor abdominal y el 16% de ingresos urgentes de Cirugía General, conllevando 20-30% de ellos a una intervención quirúrgica. El 80% de las OI se localizan en el intestino delgado y la principal etiología es la adherencial, seguida de la herniaria, la tumoral y otras como el bezoar, el íleo biliar, la intususcepción...

Se expone un caso clínico de OI por síndrome adherencial en un "abdomen virgen" cuyas bridas conforman un asa cerrada.

Caso clínico: Mujer de 58 años, con antecedente de diverticulitis agudas y sin antecedentes quirúrgicos abdominales, que acude a Urgencias por dolor abdominal, náuseas, vómitos y cese del tránsito de 3 días de evolución. Tras ser dada de alta ante resultados analíticos y radiográficos anodinos, reacude por persistencia de los síntomas 4 días más tarde, objetivándose patrón radiológico oclusivo.

Ante el cuadro oclusivo, se solicita analítica sin datos destacables y TC de abdomen, donde se observa dos puntos de cambio brusco de calibre en íleon medio, próximos entre sí, que dan lugar a obstrucción en asa cerrada sin signos de sufrimiento intestinal.

Tratándose de un "abdomen virgen", se coloca sonda nasogástrica para descompresión inicial y se propone revisión en quirófano mediante laparoscopia exploradora.

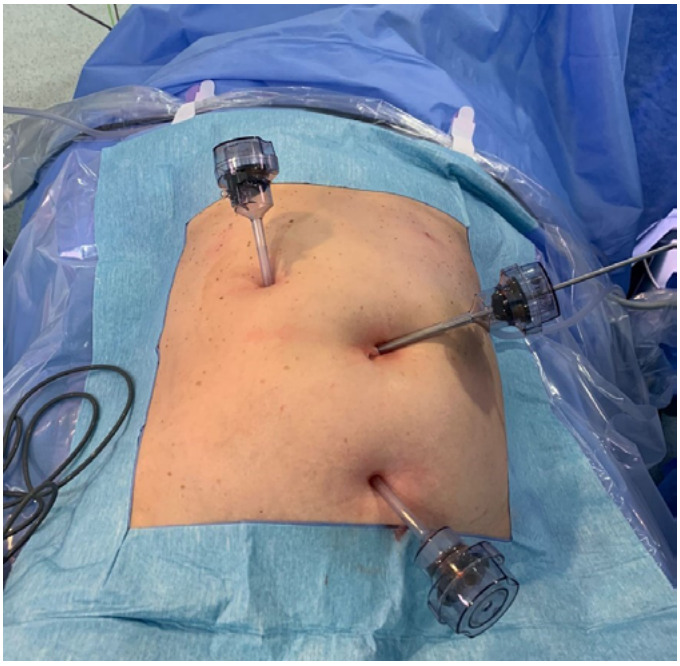

Figura 1

Disposición de trócares.

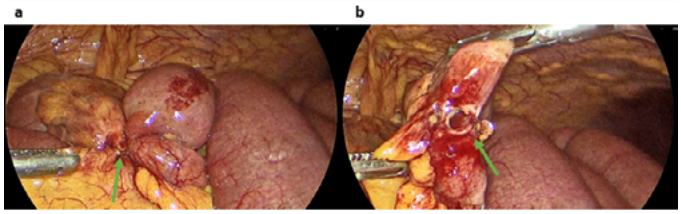

Figura 2

Punto de cambio de calibre proximal: a) Preadhesiolisis; b) Postadhesiolisis, con perforación subyacente.

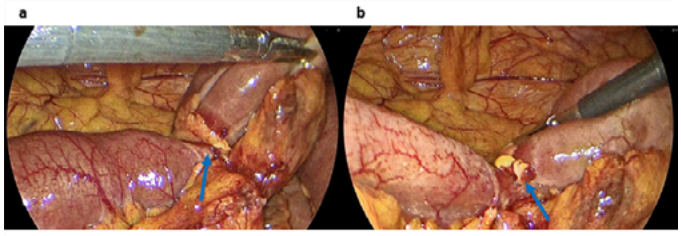

Figura 3

Punto de cambio de calibre distal: a) Preadhesiolisis; b) Postadhesiolisis.

Vía laparoscópica, se confirmó los hallazgos tomográficos y se realizó la adhesiolisis, apreciándose asimismo la perforación de uno de los puntos de cambio de calibre. La resección del segmento ileal y la extracción de la pieza quirúrgica se realizó mediante una incisión Pfannestiel.

Figura 4

Cierre de trócares e incisión Pfannestiel.

Discusión: La frecuencia de OI por bridas hace patente la necesidad de consenso en el manejo quirúrgico; no obstante, el "abdomen virgen" supone un tema controvertido pues, si bien clásicamente implicaba indicación quirúrgica, actualmente se aboga por una actitud conservadora. Por lo contrario, en el caso de asa cerrada, existe homogeneidad en el manejo quirúrgico.

En cuanto a la técnica quirúrgica, el abordaje laparoscópico en la OI no está contraindicado siempre que el cirujano tenga experiencia y se sienta cómodo, que no exista una distensión importante de asas y que la situación clínica del paciente lo permita. El procedimiento es similar a una laparoscopia exploradora reglada, incidiendo en evitar una excesiva manipulación de las asas intestinales, realizar un lavado peritoneal profuso e indagar en los puntos de cambio de calibre puesto que la isquemia del anillo puede conllevar una perforación inadvertida, como sucedió en el presente caso.

Acceder al vídeo

230191. HERIDA POR ARMA BLANCA EN HIPOCONDRIO DERECHO

R Pérez Rodríguez[1], D Franco Berraondo[1], AJ González SánchezZ[2], L Romacho López[1], I Cabrera Serna[1], J Santoyo Santoyo[1]

[1]UGC Cirugía General y Digestiva. Complejo Hospitalario Regional de Málaga, Málaga. [2]Cirugía General y Digestiva. Complejo Hospitalario Regional de Málaga, Málaga.

Introducción: La lesión diafragmática tras un traumatismo es poco frecuente, con una incidencia de 0,8-5%, siendo tres veces más frecuente después de un trauma cerrado que penetrante. La rotura del hemidiafragma derecho solo representa el 10-15% y su diagnóstico es a menudo tardío, lo que puede resultar en una mayor morbimortalidad.

Caso clínico: Varón de 33 años con trastorno psicótico que, en contexto de agitación psicomotriz, se autoinflige lesión abdominal con un cristal. Llega al hospital estable hemodinámicamente. Presenta herida de 7cm en HCD. Se realiza TC que muestra herida incisa con entrada por flanco derecho y trayecto ascendente, asociado a un mínimo hidroneumotórax basal derecho, burbujas de neumoperitoneo en torno a la cúpula hepática y lesión de 4cm hepática compatible con hematoma. Se decide vigilancia y cierre primario de la herida. En +1día de ingreso, en la radiografía de tórax, aumento del derrame pleural derecho, por lo que se coloca drenaje pleural con salida de 400ml hemático. Se realiza TC a las 48h, por sospecha de rotura diafragmática. Además, el paciente presenta evisceración de epiplon por la herida, lo que motiva la cirugía urgente. Realizamos laparoscopia, objetivando lesión diafragmática derecha de 5cm. Se realiza cierre del defecto diafragmático con stratafix symmetric.

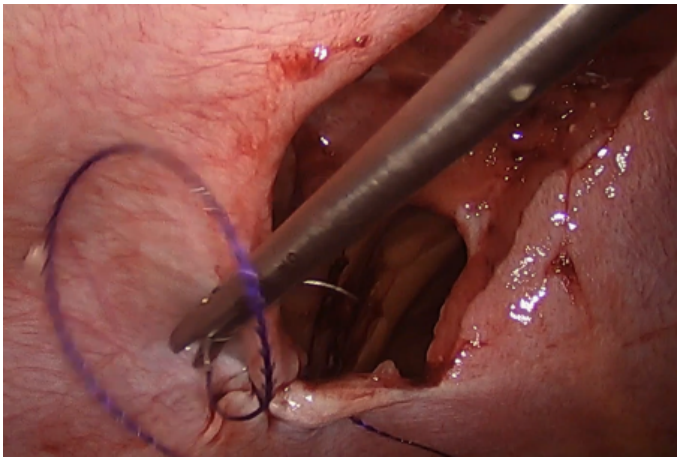

Figura 1

Sutura de diafragma por vía abdominal.

Discusión: Se debe sospechar rotura diafragmática en cualquier herida penetrante en el área toracoabdominal, aunque en el lado izquierdo es más frecuente. La presencia de un defecto diafragmático supone un riesgo potencial importante de herniación del contenido abdominal. La herniación se puede producir en el momento agudo o meses después. Un diagnóstico erróneo puede dar lugar a complicaciones potencialmente graves, como compromiso cardiorrespiratorio o estrangulación del contenido intraabdominal. Por tanto, todas las lesiones diafragmáticas se benefician de un diagnóstico y reparación tempranas. Las lesiones diafragmáticas suelen presentar escasa sintomatología y escasos hallazgos en la radiografía de tórax. Incluso con TC, el diagnóstico es extremadamente complejo en ausencia de herniación. Cuando no se ha producido la herniación, la forma de diagnosticarlo es bajo visión directa. Si el paciente no tiene indicación de laparotomía urgente, la laparoscopia o toracoscopia son útiles. Las guías PICO recomiendan el abordaje abdominal. Si se identifica una rotura, independientemente del tamaño de esta, la reparación está indicada. Sin embargo, la indicación quirúrgica en el lado derecho se debe individualizar ya que el hígado puede actuar de barrera y la herniación es menos frecuente. Para la reparación, se recomienda sutura continua no absorbible. La necesidad de prótesis es excepcional.

Acceder al vídeo

230195. ABORDAJE LAPAROSCÓPICO DE GIST DE 4ª PORCIÓN DUODENAL

FJ Espada Fuentes[1], DF Aparicio Sánchez[1], F Aguilar del Castillo[1], C González de Pedro[1], M Villar Espada[2], FJ Padillo Ruiz[1], D Díaz Gómez[1]

[1]Servicio Cirugía General y Digestiva. Complejo Hospitalario Regional Virgen del Rocío, Sevilla. [2]Servicio Anatomía Patológica. Complejo Hospitalario Regional Virgen del Rocío, Sevilla.

Introducción: Los tumores del estroma gastrointestinal (GIST) representan las neoplasias malignas mesenquimales más comunes que surgen del tracto gastrointestinal. Se originan con mayor frecuencia en el estómago (50-60 %), intestino delgado (20-30 %) o región colorrectal (10 %), constituyendo el duodeno una localización poco frecuente para su asiento (3-5 %).

Dado lo infrecuente de su diseminación a ganglios linfáticos, un margen histológicamente negativo sin linfadenectomía es el pilar del tratamiento para la enfermedad primaria localizada. Al ser tan poco frecuentes, la estrategia quirúrgica requerida para los GIST duodenales ha sido objeto de debate durante mucho tiempo debido a la compleja anatomía alrededor de la región pancreatoduodenal. Según las

últimas revisiones sistemáticas se aboga por una resección limitada siempre que las características anatómicas y del tumor lo permitan puesto que se asocian a una morbilidad menor y unos resultados oncológicos similares a los de las resecciones duodenopancreáticas.

Caso clínico: Presentamos el caso de un paciente de 68 años con el antecedente a destacar de una resección anterior baja por un adenocarcinoma de recto en 2019. En un TAC realizado durante su seguimiento se constata la presencia de una lesión de 15 mm, exofítica, en la unión entre la 3ª y 4ª porción duodenal, sugestiva de GIST. En las sucesivas pruebas de imagen realizadas posteriormente se constata crecimiento de la misma hasta alcanzar los 20 mm.

Valorado el caso en comité, se consensua la resección limitada de la lesión mediante un abordaje laparoscópico.

La cirugía discurre sin incidencias y el paciente es dado de alta al 3er día postoperatorio. En el estudio anatomopatológico se refiere la presencia de un tumor del estroma gastrointestinal de 2,2 cm de diámetro máximo, que respeta márgenes de resección y que presenta positividad para C-KIT y DOG-1.

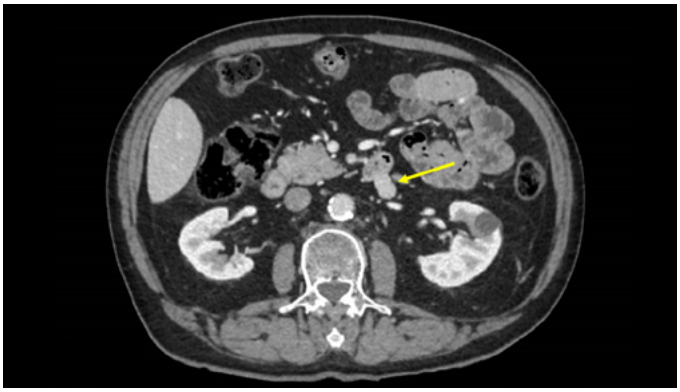

Figura 1
TAC corte axial.

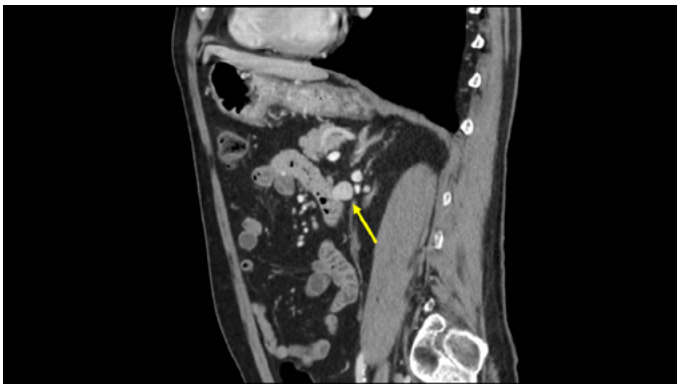

Figura 2
TAC corte sagital.

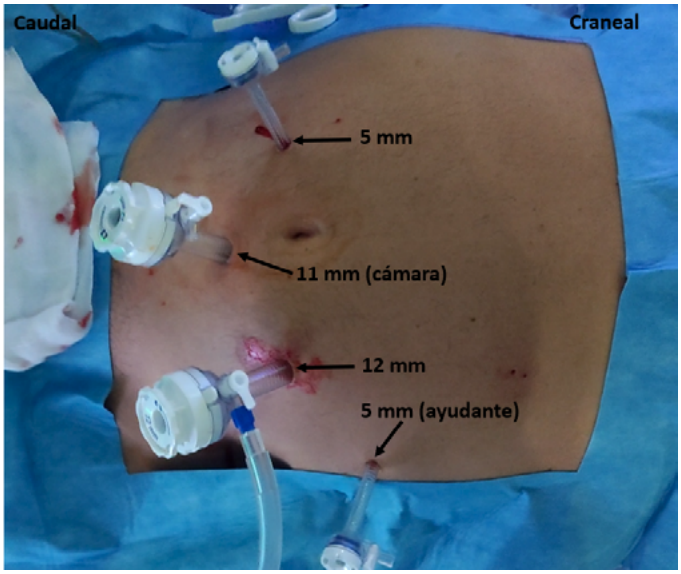

Figura 3
Disposición de trócares.

Discusión: El abordaje mínimamente invasivo de los GIST duodenales es factible en unidades de referencia y con equipos experimentados. Se han de respetar los principios fundamentales de las resecciones de los tumores del estroma gastrointestinal como son la obtención de márgenes libres y evitar la rotura del tumor.

Acceder al vídeo

230197. HERNIA OBTURATRIZ. A PROPÓSITO DE UN CASO

R Pérez Rodríguez, SA Qian Zhang, J Rivas Becerra, AI Fernández Sánchez, I Miron Fernandez, J Santoyo Santoyo

UGC Cirugía General y Digestiva. Complejo Hospitalario Regional de Málaga, Málaga.

Introducción: La hernia obturatriz es una patología poco frecuente, que se presenta principalmente en mujeres delgadas de más de 70 años. Suele diagnosticarse en urgencias en el contexto de obstrucción intestinal. Su baja incidencia y la ausencia de tumoración palpable retrasan el diagnóstico, lo que condiciona una elevada tasa de resección intestinal.

Caso clínico: Mujer de 88 años, sin antecedentes quirúrgicos, acude a urgencias por distensión abdominal, vómitos y dolor muslo izquierdo desde la noche previa. A la exploración física presenta un abdomen distendido, doloroso en fosa ilíaca izquierda, sin irritación peritoneal. No se palpan hernias. Se realizaanalí tica que muestra leucocitosis y fracaso renal agudo. Se realiza que evidencia un asa de intestino delgado que se introduce entre los músculos pectíneo y obturador externo izquierdos, con cambio de calibre a dicho nivel, causando dilatación retrógrada intestinal, compatible con obstrucción intestinal secundaria a hernia obturatriz. Se interviene realizando una reparación laparoscópica TAPP. Además, la paciente presenta una hernia obturatriz derecha que también se repara.

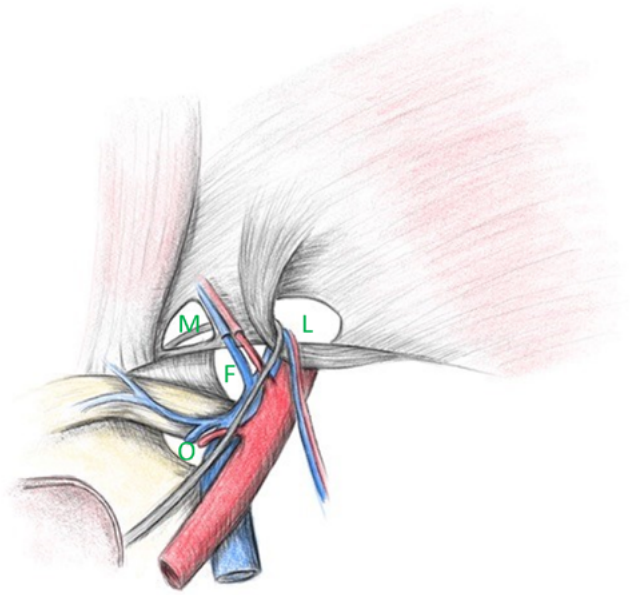

Figura 1

Región inguinal derecha.

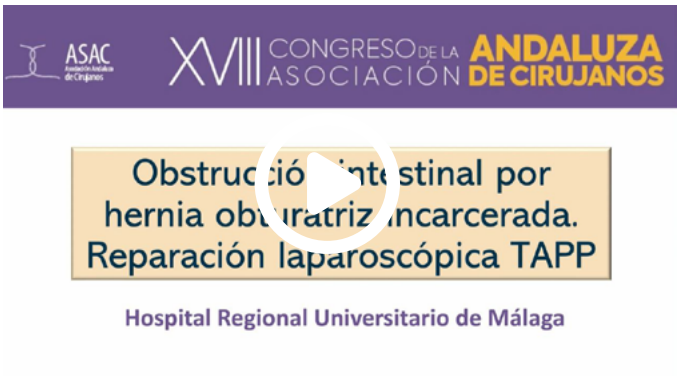

Acceder al vídeo

Discusión: La hernia obturatriz es un tipo muy raro de hernia de la pared abdominal. Consiste en la protrusión del contenido abdominal a través del foramen obturador. Este foramen queda delimitado por las ramas del pubis e isquion y está cubierto por una membrana fibrosa, dejando en la parte superior una abertura libre que corresponde al conducto obturador. Por el canal obturador discurre el paquete vasculonervioso obturador, camino a irrigar/inervar la región aductora del muslo. La debilidad de la membrana obturatriz provoca un agrandamiento del canal del obturador. La grasa preperitoneal del canal obturador normalmente forman una almohadilla que previene la hernia. Por lo tanto, la hernia obturatriz generalmente ocurre en el contexto de delgadez extrema. Clínicamente, los pacientes con una hernia obturatriz pueden presentar neuralgia del obturador. El diagnóstico clínico suele ser incierto, por lo que se recomienda emplear una prueba de imagen para confirmarlo. El tratamiento es la reparación quirúrgica. Los pacientes con una hernia obturatriz incarcerada que causa obstrucción intestinal requieren reparación quirúrgica urgente. La técnica TAPP es factible en hernias primarias, recidivadas y bilaterales, además de un buen recurso en cirugía de urgencias para hernias incarceradas. Al deslizar la malla inferiormente con respecto al pubis, se cubre el orificio obturador y se refuerza toda la pared posterior, previniendo las hernias crurales, femorales e inguinales ipsilaterales. La laparoscopia ofrece una excelente visión bilateral de la región obturatriz y permite evaluar adecuadamente la viabilidad intestinal.

230199. PASO A PASO EN LA CIRUGÍA DEL DONANTE HÍGADO-PÁNCREAS

FJ Espada Fuentes, G Suárez Artacho, FJ Almoguera González, F Aguilar del Castillo, C Cepeda Franco, MÁ Gómez Bravo

Servicio Cirugía General y Digestiva. Complejo Hospitalario Regional Virgen del Rocío, Sevilla

Introducción: El trasplante de páncreas constituye aún un procedimiento minoritario a nivel nacional en relación con el número total de trasplante realizados anualmente (1-1.5 % aproximadamente). El éxito adecuado del procedimiento depende en gran medida de una adecuada técnica no sólo en el implante sino también en la extracción y cirugía de banco, incluida la separación del injerto pancreático y hepático.

El escaso número de extracciones de páncreas atribuible al cambio de perfil de los donantes en las 2 últimas décadas dificulta y enlentece la formación de cirujanos especializados en técnicas de extracción de injertos pancreáticos. En este contexto cobra especial importancia la obtención de adecuado soporte multimedia que permita consolidar y completar los conocimientos obtenidos durante el procedimiento quirúrgico.

Caso clínico: Se ha procedido a elaborar un vídeo en el que se muestran, de forma ordenada y sistematizada, todos los gestos requeridos para la extracción de un injerto hepatopancreático y su posterior individualización. La edición del vídeo ha permitido destacar gestos claves de la extracción, estando señaladas y descritas todas las estructuras anatómicas relevantes así como los planos correctos de disección.

Discusión: Por su infrecuencia y dificultad técnica, consideramos de especial relevancia la elaboración de vídeos de extracción pancreática, como el presentado en esta comunicación. Con ellos se facilitaría y acortaría la curva de aprendizaje de cirujanos en formación. Igualmente la difusión del procedimiento gracias al vídeo permite comparar la técnica de extracción entre centros, con lo que se optimizaría la sistematización del procedimiento y minimizaría los errores durante el mismo.

Acceder al vídeo

*Actualización de las url a los vídeos 24/07/24