

Mesa redonda “Laparoscopia en cirugía colorrectal”

Ventajas del abordaje medial en la disección del ángulo esplénico del colon

Advantages of the medial approach in the dissection of the splenic angle of the colon

P. Moya-Forcén, F. Rubio, M. Ferrer, A. Reina

Hospital Universitario Torrecardenas. Almería.

RESUMEN

La movilización del ángulo esplénico del colon es considerada una maniobra compleja y de las más desafiantes en la cirugía colorrectal con vía laparoscópica. A pesar de que existen distintas opciones quirúrgicas para llevarla a cabo, el abordaje de medial a lateral debe ser la técnica de elección. A continuación, se presenta la técnica quirúrgica y la ventajas de este abordaje.

Palabras clave: movilización ángulo esplénico, laparoscopia, abordaje medial-lateral.

ABSTRACT

The mobilization of the splenic flexure of the colon is considered a complex maneuver and one of the most challenging in laparoscopic colorectal surgery. Although there are various surgical options for carrying it out, the medial to lateral approach should be the technique of choice. Then the surgical technique and the advantages of this approach is presented.

Keywords: mobilization of splenic flexure, laparoscopic surgery, medial-lateral approach.

INTRODUCCIÓN

La movilización del ángulo esplénico del colon es uno de los procedimientos más técnicamente complejos y demandantes en la cirugía colorrectal mediante abordaje laparoscópico. Consume mucho tiempo y es un procedimiento arriesgado durante la cirugía tanto laparoscópica como abierta, aunque su realización puede

CORRESPONDENCIA

Pedro Moya Forcén
Hospital Universitario Torrecardenas
04009 Almería

XREF

CITA ESTE TRABAJO

Moya Forcén P, Rubio F, Ferrer M, Reina A. Ventajas del abordaje medial en la disección del ángulo esplénico del colon. Cir Andal. 2019;30(3):306-09.

ser indispensable para la creación de una anastomosis libre de tensión, así como para la disección de tumores de localización próxima al ángulo esplénico del colon^{1,2}, por lo que debe ser una maniobra conocida por los cirujanos colorrectales, que deben estar completamente familiarizados con la anatomía de la región.

Esta maniobra presenta un riesgo de lesión iatrogénica³ especialmente en pacientes con ángulo esplénico elevado o con adherencias al bazo preexistentes.

Aunque existen distintas alternativas para el descenso del ángulo esplénico, el abordaje de medial a lateral, por el mayor número de ventajas y pocos inconvenientes que presenta y que discutiremos a continuación, consideramos que debe ser el método de elección para la realización de este procedimiento.

DESCRIPCIÓN DE LA TÉCNICA

Para llevar a cabo la liberación del ángulo esplénico del colon con abordaje medial a lateral colocaremos al paciente en posición de Lloyd-Davies⁴, con decúbito lateral derecho. Tras la exposición del ángulo de Treitz, la disección se inicia con la incisión sobre el peritoneo paraaórtico, inferior a la vena mesentérica inferior (Figura 1), con el fin de separar el mesenterio del colon descendente de la fascia de Gerota, realizando la disección a modo de tienda de campaña, con el colon fijo al parietocólico y previo a la sección de arteria y vena mesentérica inferior (Figura 2).

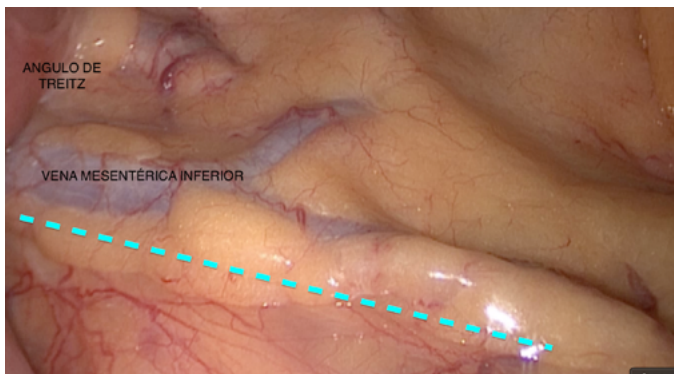


Figura 1

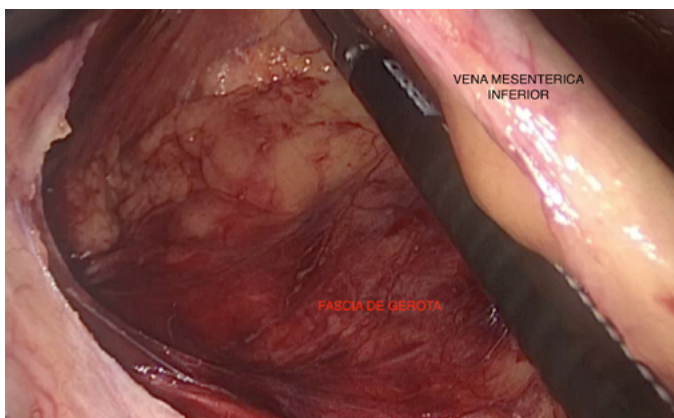


Figura 2

Este punto es especialmente crítico en pacientes que presentan la arcada arterial de Moskovitz, aproximadamente el 11%⁵, en la que la disección debe realizarse con sumo cuidado, para evitar una posible isquemia del colon por lesión de esta arcada. La disección se realiza llegando hasta el surco parietocólico izquierdo en la parte lateral y en el límite superior hasta el borde inferior del páncreas. En dicha maniobra, hay que prestar atención a la cola del páncreas, con especial precaución de no disecar el plano retropancreático. En este momento, es posible realizar la sección de arteria y vena mesentérica inferior, según necesidad (Figuras 3 y 4). Seguidamente, se aborda la transcavidad de los epiplones con la sección de los ligamentos gastrocólicos, ya sea por vía transepiplaica o coloepiplaica (Figura 5) en búsqueda de la disección previa por encima del páncreas, realizando la sección del ligamento pancreaticomesocólico, ligamento colo esplénico y ligamento frenocólico (Figura 6). Por último, desde el lateral, se realiza la sección del peritoneo del surco parietocólico izquierdo en dirección al ángulo esplénico hasta unirlo con la disección previa, y finalizar la liberación completa del colon.

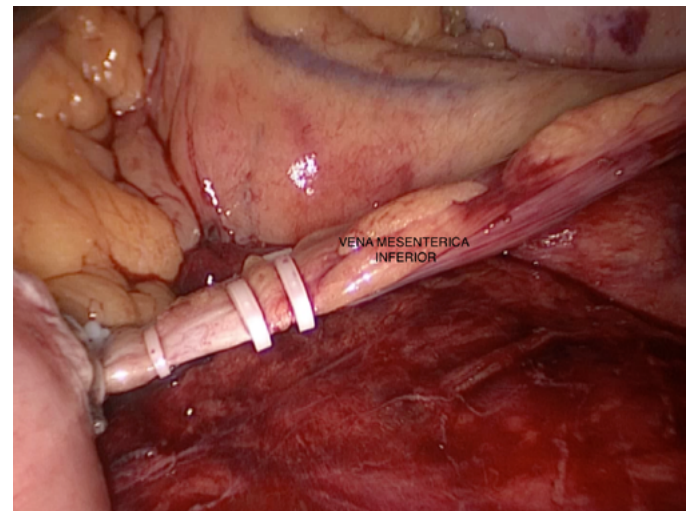


Figura 3

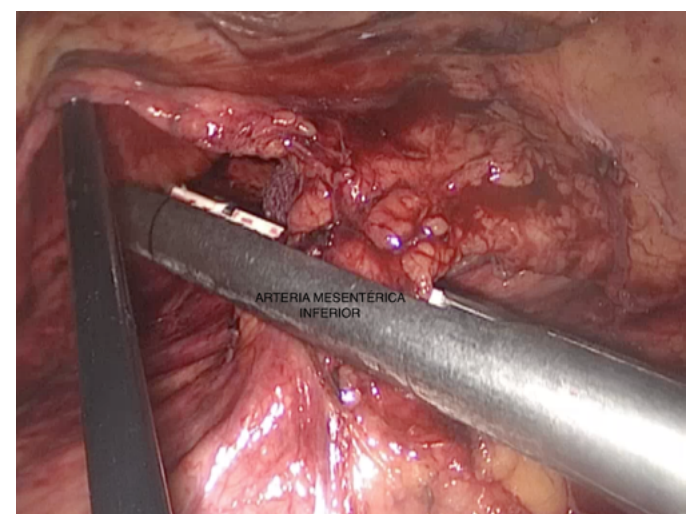


Figura 4

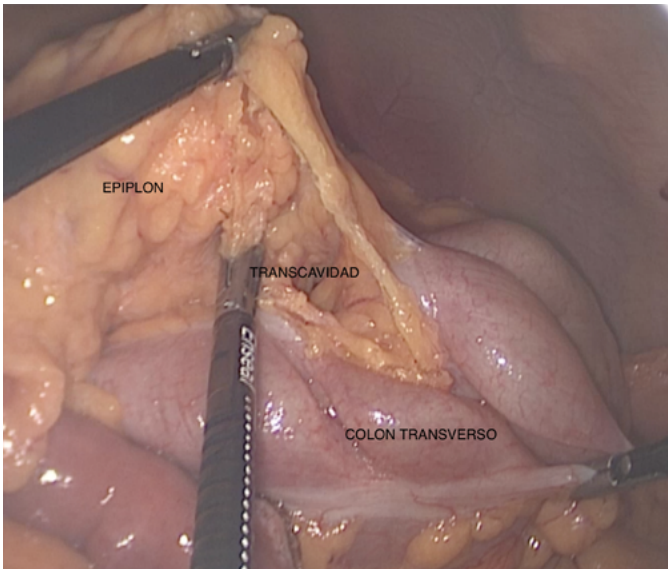


Figura 5

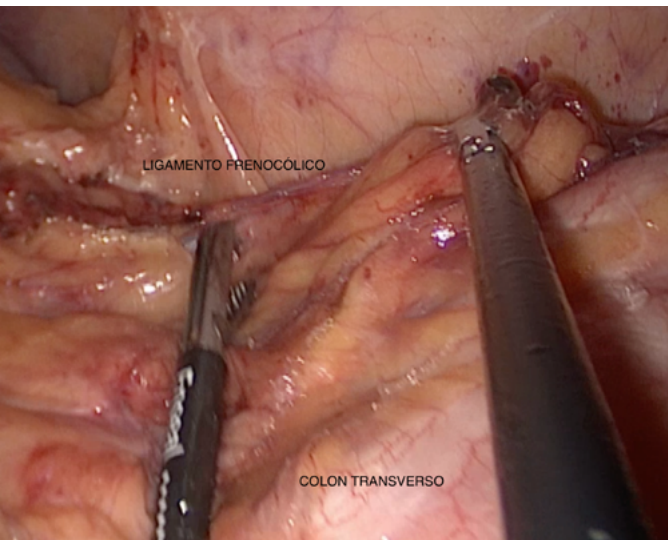


Figura 6

DISCUSIÓN

El descenso del ángulo esplénico es considerada una maniobra compleja y de las más desafiantes en la cirugía colorrectal con abordaje laparoscópico, y uno de los procedimientos más difícil de aprender⁶, sobre todo en el caso de pacientes obesos con epiplon y mesenterios voluminosos y pesados, que envuelven al colon y dificultan en gran medida su disección.

Aún siendo una técnica demandante, cuando el abordaje se realiza de medial a lateral, el colon queda fijo mediante el peritoneo del surco parietocolico izquierdo, impidiendo que este caiga sobre los vasos mesentéricos y obstaculice el campo quirúrgico. Disminuye la necesidad de recolocación de la posición del paciente durante la intervención quirúrgica o la colocación de trocares accesorios para realizar tracciones, otra de las principales ventajas de esta técnica.

Así mismo, favorece el control de las estructuras retroperitoneales pudiéndose realizar la separación del mesenterio del colon descendente y sigma hasta la pelvis, adaptándose mejor a la resección laparoscópica de tumores de colon sigmoide, evitando el riesgo de lesión principalmente sobre el ureter (que es posible observar y controlar durante todo su trayecto), sobre las estructuras nerviosas retroperitoneales, minimizando la posibilidad de secuelas urinarias, y permitiendo en todo momento un control de las estructuras vasculares (arteria y vena mesentérica inferior), que pueden ser ligadas en su origen.

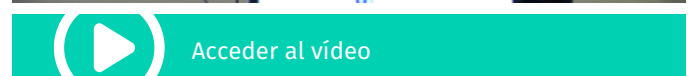
Del mismo modo, la tracción sobre el ligamento coloesplénico y sobre las adherencias al bazo es inferior al resto de abordajes, disminuyendo el riesgo de lesiones o desgarros esplénicos, manteniendo en todo momento una mejor visualización sobre este.

Otro punto crítico de esta maniobra es la sección del mesenterio unido al páncreas y del ligamento pancreático-mesocólico. Cuando realizamos un abordaje lateral, la sección del mismo, se realiza sin la correcta visualización del páncreas. Cuando el abordaje es medial, en todo momento, tenemos controlado el páncreas, evitando posibles lesiones. Por último, los estudios señalan como una vía más simple y rápida que el abordaje lateral sin aumentar la tasa de complicaciones⁷.

CONCLUSIÓN

El descenso de ángulo esplénico es un procedimiento de alto grado de complejidad, que requiere de una curva de aprendizaje larga. Cuando el abordaje se realiza de medial a lateral, facilitamos esta maniobra, disminuyendo las lesiones esplénicas y acortando el tiempo quirúrgico, siendo un abordaje seguro y eficaz, lo que hace que sea menos complejo para el cirujano y en consecuencia más seguro para el paciente.

Aunque parece clara la superioridad de la técnica de descenso de ángulo esplénico con abordaje medial-lateral, las características particulares de cada paciente hacen necesario individualizar cada caso, y conocer los distintos tipos de abordajes.



BIBLIOGRAFÍA

1. Marsden MR, Conti JA, Zeidan S et al. The selective use of splenic flexure mobilization is safe in both laparoscopic and open anterior resections. *Colorectal Dis* 2012 14:1255-1261.

2. Brennan DJ, Moynagh M, Brannigan AE *et al* (2007) Routine mobilization of the splenic flexure is not necessary during anterior resection for rectal cancer. *Dis Colon Rectum* 50:302–307.
3. Sammour T, Kahokehr A, Srinivasa S, Bissett IP, Hill AG. Laparoscopic colorectal surgery is associated with a higher intraoperative complication rate than open surgery. *Ann Surg* 2011;253: 35-43.
4. Lloyd-Davies OV. Lithotomy-Trendelenburg position for resection of rectum and lower pelvic colon. *Lancet*. 1939;237:74–6.
5. Garcia-Granero A, Sánchez-Guillén L, Carreño O, Sancho Muriel J, Alvarez Sarrado E, Fletcher Sanfeliu D, Flor Lorente B, Frasson M, Martínez Soriano F, Garcia-Granero E (2017) Importance of the Moskowitz artery in the laparoscopic medial approach to splenic flexure mobilization: a cadaveric study. *Tech Coloproctol* 21(7):567–572.
6. Jamali FR, Soweid AM, Dimassi H, Bailey C, Leroy J, Marescaux J. Evaluating the degree of difficulty of laparoscopic colorectal surgery. *Arch Surg* 2008;143:762-8.
7. Kim HJ, Kim CH, Lim SW, Huh JW, Kim YJ, Kim HR. An extended medial to lateral approach to mobilize the splenic flexure during laparoscopic low anterior resection. *Colorectal disease*. 2013;15(2):e93-8.