

Revisiones temáticas seleccionadas por el Grupo Andaluz de Coloproctología

Manejo de las fístulas precoces y tardías del reservorio ileoanal en la colitis ulcerosa

Early and late ileal pouch-anal fistula management in ulcerative colitis

I. Segura-Jiménez¹, R. Conde-Muiño¹, F. Huertas-Peña¹, C. Pérez-Durán¹, K. Muffak-Granero¹, M.J. Cabello-Tapia², D. Sánchez-Capilla², M.M. Martín-Rodríguez², J.T. Torres-Alcalá¹

¹UGC Cirugía General - Unidad de Cirugía Colorrectal. Hospital Universitario Virgen de las Nieves. Granada.

²UGC Aparato Digestivo. Hospital Universitario Virgen de las Nieves. Granada.

RESUMEN

A pesar de las mejoras en la técnica quirúrgica, la panproctocolectomía restauradora con reservorio ileoanal en la colitis ulcerosa se acompaña con frecuencia de complicaciones precoces y tardías que pueden conducir al fracaso del reservorio. La identificación precoz y el manejo conjunto por un equipo multidisciplinar experimentado, probablemente mejore los resultados. La decisión final debe ser individualizada y consensuada con el paciente, quien debe ser informado de las diferentes posibilidades de tratamiento y de las expectativas funcionales reales de cada uno.

Palabras clave: reservorio ileoanal, colitis ulcerosa, complicaciones, cirugía.

ABSTRACT

Despite improvements and modifications in the operative technique, restorative proctocolectomy with ileal pouch-anal anastomosis in ulcerative colitis is frequently accompanied by early and late complications that can lead to pouch failure. The prompt identification and a joint care by a multidisciplinary experienced team, likely improves outcomes. The final decision must be individualized and

agreed with the patient, who should be informed of the different treatment possibilities and the real functional expectations of each one.

Keywords: ileal pouch-anal, ulcerative colitis, complications, surgery.

INTRODUCCIÓN

La colitis ulcerosa experimentó un incremento sustancial de la incidencia durante las décadas de los sesenta y setenta en países occidentales, tendencia que se ha estabilizado en estas áreas de alta incidencia y ha seguido en aumento en las zonas de baja incidencia previa¹.

El tratamiento médico continúa siendo la base fundamental del mismo, pero aproximadamente un 20% precisarán de la cirugía a lo largo de la evolución de la enfermedad. La mayoría se podrán intervenir de forma electiva, lo que permite valorar la técnica más adecuada según las circunstancias de cada paciente.

La proctocolectomía restauradora con reservorio o "pouch" ileoanal se convirtió desde su introducción en 1978 por Parks *et al.*² en la técnica quirúrgica de elección. Los resultados ideales de la cirugía serían eliminar la enfermedad y por tanto la necesidad de tomar medicación de manera permanente; y por otra parte, restablecer la continuidad digestiva no sólo anatómica sino también funcional, con una baja morbilidad y nula mortalidad. Mientras la mortalidad es casi nula, el índice de complicaciones permanece relativamente elevado, oscilando entre el 19% y el 54%, siendo más baja en series más recientes y de grupos con mayor experiencia. La experiencia del equipo quirúrgico se considera un factor influyente tanto sobre

CORRESPONDENCIA

Inmaculada Segura Jiménez
Hospital Universitario Virgen de las Nieves
18014 Granada
inmaculadasegurajimenez@gmail.com

XREF

CITA ESTE TRABAJO

Segura Jiménez I, Conde Muiño R, Huertas Peña F, Pérez Durán C, Muffak Granero K, Cabello Tapia MJ, Sánchez Capilla D, Martín Rodríguez MM, Torres Alcalá JT. Manejo de las fístulas precoces y tardías del reservorio ileoanal en la colitis ulcerosa. Cir Andal. 2018;29(4):486-89.

el riesgo de complicaciones como de la posibilidad de conservar el reservorio cuando suceden complicaciones³.

CONSIDERACIONES TÉCNICAS Y OPORTUNIDADES DE MEJORA

Desde la descripción de Parks *et al.*, la técnica quirúrgica ha experimentando modificaciones y mejoras, como las suturas mecánicas y la confección en J. Continúan existiendo puntos de controversia porque no hay una evidencia definitiva en algunos aspectos de la cirugía.

Existe la posibilidad de realizar la intervención en uno, dos o tres tiempos dependiendo de las características y las condiciones en las que se encuentre el paciente. La cirugía en dos tiempos realizando una ileostomía de protección es la modalidad más empleada. La cirugía en tres tiempos es la recomendada en situaciones de urgencia y pacientes deteriorados que presentan factores de riesgo relacionados en distinto grado con las complicaciones infecciosas postoperatorias, como la desnutrición, el tratamiento con corticoides y con fármacos anti-TNF- α ⁴.

La idoneidad o no de asociar una ileostomía es un punto que continúa en debate. En general, hay más estudios que han encontrado mayor porcentaje de complicaciones infecciosas en pacientes en los que no se realizó. La cirugía en un tiempo se podría considerar en pacientes seleccionados, principalmente jóvenes, con adecuada función esfinteriana y en ausencia de factores de riesgo como los mencionados.

Otro aspecto técnico con repercusiones sobre las complicaciones es el remanente de mucosa rectal entre la línea dentada y la anastomosis cuando se realiza mecánica, que es la preferencia de la mayoría de los grupos, y no debe superar los 1,5 ó 2 cm ya que su inflamación o "cuffitis" podría causar la persistencia de la enfermedad y disfunción del reservorio. La mucosectomía evitaría teóricamente este riesgo y el de displasia y cáncer. En contrapartida, se relaciona con peores resultados funcionales y no elimina del todo el riesgo de degeneración.

Con la anastomosis mecánica se describen mejores resultados funcionales y menor incidencia de complicaciones infecciosas, pero en caso de fallo, el cirujano debe poseer la habilidad técnica para poder realizar una anastomosis manual. El abordaje laparoscópico por equipos expertos se ha relacionado con menor tasa de infección de la herida y abscesos intraabdominales así como de estancia hospitalaria; el resto de complicaciones y resultados serían comparables al abordaje convencional y se podría considerar también en situaciones urgentes^{3,5}.

COMPLICACIONES DEL RESERVORIO ILEOANAL Y RECOMENDACIONES DE ACTUACIÓN

A pesar de las mejoras técnicas, las complicaciones tras la proctocolectomía restauradora continúan siendo significativas. Se clasifican convencionalmente en precoces y tardías; las primeras se presentan en los treinta primeros días tras la cirugía y las tardías suelen manifestarse tras el cierre de la ileostomía. Las complicaciones

precoces más frecuentes son sepsis pélvica, fugas del reservorio, obstrucción intestinal y hemorragia. Las complicaciones tardías más frecuentes son la reservoritis, las fístulas y la estenosis del reservorio. La transformación maligna es muy rara pero es posible.

Además de las condiciones individuales del paciente en el momento de la cirugía, la tensión en la anastomosis y la isquemia del reservorio son los dos factores principales implicados en el riesgo de fuga, que a su vez se ven influenciados por otros factores propios del paciente como edad, obesidad y género.

Manejo de las fístulas precoces del reservorio ileoanal

La sepsis pélvica se puede presentar hasta en un 24% de los pacientes y tendrá repercusiones sobre el resultado funcional del reservorio a largo plazo siendo una de las causas más frecuentes de fracaso del mismo. Puede deberse a una fuga del reservorio o a contaminación del sitio quirúrgico durante la cirugía. Atendiendo a la repercusión clínica, podemos encontrarnos fugas asintomáticas, generalmente se diagnostican en la realización de pruebas complementarias y normalmente no precisan actuaciones especiales y pueden resolverse manteniendo más tiempo el reservorio desfuncionalizado.

En pacientes sintomáticos la repercusión sistémica de la fuga marcará la pauta de actuación. Como herramienta diagnóstica la TAC con contraste oral, intravenoso y rectal puede detectar la presencia de colecciones o abscesos e identificar la fuga si existiera, siendo la prueba de elección en situaciones de urgencia. En ausencia de repercusión sistémica y peritonitis, el tratamiento inicial recomendado son antibióticos vía intravenosa que cubran gram negativos y anaerobios, reposo intestinal y drenaje precoz de los abscesos. En abscesos de localización pélvica o presacra, puede ser difícil decidir la mejor vía de abordaje, percutáneo o transanal y transanastomótico. La vía transanal puede ser más confortable, pero interferir en la curación del defecto en la anastomosis; la percutánea podría favorecer la formación de una fístula extraesfinteriana^{6,7}.

En pacientes inestables y con peritonitis el lavado peritoneal es mandatorio. Ante pequeños defectos de la anastomosis el lavado, colocación de drenajes y la ileostomía si no la tuviera pueden ser suficientes; algunos grupos recomiendan la ileostomía terminal o bien en asa cosiendo el cabo distal para evitar el paso de contenido al cabo eferente. Se han descrito fístulas enterocutáneas del reservorio, aunque esta complicación es muy rara en presencia de ileostomía.

La reparación del defecto generalmente se realizará en un segundo tiempo, con posibilidades de actuación y resultados diferentes según las características y localización de la fuga como se detallará más adelante.

Manejo de las fístulas tardías del reservorio ileoanal

Las fugas del reservorio suelen proceder de la anastomosis, pero también de otras localizaciones y originar diferentes tipos de fístulas como se resumen en la [Figura 1](#).

Atendiendo a la localización, podemos encontrarnos con fístulas hacia otros órganos como la vagina y vejiga, y hacia los espacios perianales, periné y espacio presacro. La valoración endoscópica y las exploraciones radiológicas como la TAC, resonancia, enema con gastrografin y la ecografía transanal y transperineal para determinadas

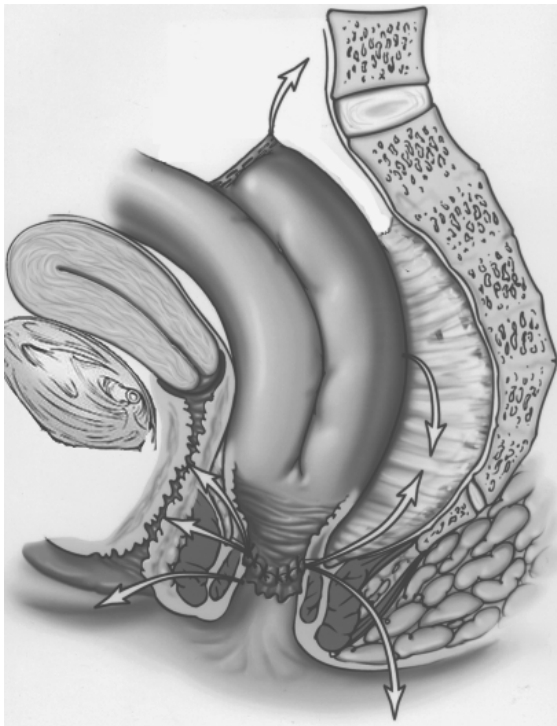


Figura 1 Posibles localizaciones de fugas.

fístulas, pueden ofrecernos información detallada sobre sus características y estado de los tejidos circundantes. La exploración bajo anestesia se considera el *gold standard* en la valoración de las fístulas reservorio-vaginales⁷.

Ante la presencia de fístulas en el reservorio especialmente si son de presentación tardía, deberemos considerar la posibilidad de una enfermedad de Crohn, cuyo diagnóstico implica otras posibilidades de tratamiento, pero debemos tener presente que en general, se obtienen peores resultados y hay un mayor riesgo de fracaso del reservorio que finalmente precise su extirpación.

La actitud terapéutica va a depender de la severidad de los síntomas y suele ser recomendable un tratamiento antibiótico previo, drenaje de abscesos si los hubiera y valorar colocar setones; también se puede plantear el tratamiento combinado con biológicos en caso de diagnóstico de Crohn. Normalmente, el tratamiento inicial serán procedimientos locales principalmente el colgajo de avance transanal-ileal, aplicable a las fístulas reservorio-vaginales, perianales y perineales. Para esperar buenos resultados con el colgajo, se deben cumplir ciertos principios como el control de la sepsis, hemostasia meticulosa, tratar las estenosis si las hubiera y una sutura sin tensión⁴. También se ha descrito el empleo de otros procedimientos similares a los que se realizan en las fístulas de origen criptoglandular, como el uso pegamentos, plugs, mallas biológicas y la interposición del gracilis; pero es menos habitual. En determinados pacientes, habrá que considerar el estoma de protección si no lo tuvieran.

También se ha descrito el abordaje endoscópico y el cierre mediante clips para el tratamiento de fístulas localizadas en el extremo superior de los reservorios en J, con buenos resultados en las pequeñas series publicadas⁸.

Otro problema que encontramos con relativa frecuencia en torno al 2,8-8%, es la presencia de sinus crónicos originados en defectos de la anastomosis. Pueden ser asintomáticos y ser un hallazgo casual, pero también sintomáticos y provocar dolor pélvico, infección local e incluso fracaso del reservorio⁶. En su tratamiento se han descrito diferentes alternativas como el drenaje y desbridamiento por vía abierta y endoscópica, el empleo de sellantes, e incluso cirugías de revisión de las que hablaremos más adelante.

Las fístulas reservorio-vesicales son raras, normalmente se abordarán vía abdominal suturando ambos defectos y se recomienda interponer epiplón.

Cuando han fracasado los procedimientos menos invasivos o en determinadas situaciones clínicas, habrá que considerar la cirugía de revisión del reservorio. Rehacer el reservorio o *“redo pouch”* se definió como una operación para el mal funcionamiento del reservorio en la que se realiza una disección y desconexión pélvica, revisión del reservorio y reanastomosis como alternativa a resecarlo y confeccionar uno nuevo⁹. Se puede plantear cuando han fallado otros procedimientos de reparación local y en otras situaciones como persistencia de interrupciones en la anastomosis, megareservorios, abscesos del manguito y en otras situaciones. El *“redo pouch”* también se ha comunicado en casos de enfermedad de Crohn en combinación con el empleo precoz tras la cirugía de medicación anti-TNF- α con resultados aceptables. En los casos en los que se reseca el reservorio y se confecciona uno nuevo se puede optar por otro tipo de configuraciones en lugar de la habitual forma en J para conseguir menos tensión en la anastomosis.

En general, cuando se realiza un abordaje local suele ser necesario más de un procedimiento pero se puede alcanzar la curación en un porcentaje alentador de pacientes en torno al 50-60% y con unos resultados aceptables en términos de funcionalidad y calidad de vida¹⁰.

LA RESERVORITIS Y EL FRACASO DEL RESERVORIO

La inflamación del reservorio (reservoritis o pouchitis) es la complicación más frecuente de los pacientes con reservorio ileoanal. La incidencia se va incrementando con el tiempo, alcanzando hasta el 50% transcurridos diez años desde su confección. El proceso puede ser agudo o crónico y los pacientes pueden presentar manifestaciones locales y también sistémicas.

Se puede clasificar en primaria o idiopática y secundaria cuando hay un proceso específico o factor patogénico causante como procesos de origen infeccioso causados por Citomegalovirus o por *Clostridium difficile*, isquémico, inducida por antiinflamatorios no esteroideos, por colágeno, procesos autoinmunes intercurrentes o la propia enfermedad de Crohn. Pueden ser el origen de hasta en un 30% de los casos por lo que siempre habrá que descartarlas. Otros procesos que pueden provocar una sintomatología similar y entran también en el diagnóstico diferencial son la *“cuffitis”* y el síndrome del reservorio irritable, trastorno funcional que se ha definido para los pacientes que presentan sintomatología de reservoritis en ausencia de anomalías estructurales en el reservorio^{11,12}.

En contraste, la etiología de la reservoritis primaria o idiopática no está bien definida, se relaciona con alteraciones en la flora microbiana del reservorio a favor de bacterias patógenas y su interacción con la mucosa intestinal donde se produce una respuesta inmunológica anómala, de forma similar a la propia colitis ulcerosa¹³.

El diagnóstico diferencial se hará en base a los hallazgos clínicos, endoscópicos e histológicos, que pueden agruparse y cuantificarse en el índice de actividad de la reservoritis o PDAI (Pouchitis Disease Activity Index)¹⁴, herramienta para iniciar las diferentes alternativas médicas de tratamiento y su seguimiento.

Las complicaciones del reservorio ileoanal que hemos desarrollado, conducirán a aproximadamente un 24% de pacientes al llamado fracaso del reservorio, que se define como la necesidad de resecarlo o desfuncionalizarlo de forma indefinida. Se han desarrollado modelos predictivos del riesgo del fallo del reservorio, para pero hasta la fecha tampoco hay unas indicaciones definidas de actuación ni tampoco para la vigilancia o seguimiento de pacientes portadores de un reservorio ileoanal. Existen controversias con respecto a realizar, además de la ileostomía, una extirpación del mismo o dejarlo *in situ*. Dejarlo *in situ* evitaría la morbilidad asociada a una nueva disección de la pelvis, técnicamente mucho más compleja que realizar una ileostomía en asa por encima del reservorio, pero permanecería el riesgo de persistencia de los síntomas y de desarrollar displasia y cáncer. La decisión final habrá que adecuarla a las circunstancias de cada paciente¹⁵.

BIBLIOGRAFÍA

- Hinojosa J, Gomollón F, Navas V. Avances en colitis ulcerosa. *Wolters Kluwer Health* 2011; 1-14.
- Parks AG, Nicholls RJ. Proctocolectomy without ileostomy for ulcerative colitis. *Br Med J* 1978; 2: 85-88.
- Magro F et col. For The European Crohn's and Colitis Organisation [ECCO]. Third European Evidence-based Consensus on Diagnosis and Management of Ulcerative Colitis. Part 1: Definitions, Diagnosis, Extraintestinal Manifestations, Pregnancy, Cancer Surveillance, Surgery, and Ileoanal Pouch Disorders. *J Crohn's Colitis* 2017 June; Volume 11, Issue 6: 649-670
- Gorgun E, Remzi FH. Complications of Ileoanal Pouches. *Clin Colon Rectal Surg* 2004 Feb; 17(1): 43-55.
- Kühn F, Klar E. Surgical Principles in the Treatment of Ulcerative Colitis. *Visceral Medizin* 2015 Aug; 31(4): 246-250.
- Kiran RP, Fazio VW. Complexities in Colorectal Surgery: Decision-Making and Management. *Ileal pouch complications* 2014; 260-274.
- Holubar SD. Prevention, Diagnosis, and Treatment of Complications of the IPAA for Ulcerative Colitis. *Dis Colon Rectum* 2018; 61: 532-536.
- Kochhar GS, Shen B. Endoscopic treatment of leak at the tip of the "J" ileal pouch. *Endosc Int Open* 2017 Jan; 5(1):E64-E66.
- Dayton MT. Redo ileal pouch-anal anastomosis for malfunctioning pouches-acceptable alternative to permanent ileostomy? *Am J Surg* 2000 Dec; 180(6): 561-4
- Pellino G, Selvaggi F. Outcomes of salvage surgery for ileal pouch complications and dysfunctions. The experience of a referral centre and review of literature. *J Crohn's Colitis* 2015 Jul; 9(7): 548-57.
- Zeos P, Saibil F. Inflammatory pouch disease: The spectrum of pouchitis. *World J Gastroenterol* 2015 Aug; 21(29): 8739-8752.
- Shen B, Achkar JP, Lashner BA, Ormsby AH, Brzezinski A, Soffer E, Remzi FH, Bevins CL, Fazio VW. Irritable pouch syndrome: a new category of diagnosis for symptomatic patients with ileal pouch-anal anastomosis. *Am J Gastroenterol* 2002 Apr; 97(4): 972-7.
- Angriman I, Scarpa M, Castagliuolo I. Relationship between pouch microbiota and pouchitis following restorative proctocolectomy for ulcerative colitis. *World J Gastroenterol* 2014 Aug; 20(29): 9665-74.
- Sandborn WJ, Tremaine WJ, Batts KP et al. Pouchitis after ileal pouch-anal anastomosis: a pouchitis disease activity index. *Mayo Clinic Proc* 1994; 69: 409-415.
- Kiran RP, Kirat HT, Rottoli M, Xhaja X, Remzi FH, Fazio VW. Permanent Ostomy After Ileoanal Pouch Failure: Pouch In Situ or Pouch Excision? *Dis Colon Rectum* 2012; 55:1.