

Clasificación y características histológicas de los tumores neuroendocrinos gastroenteropancreáticos

M. Gómez Morales, R. Vilchez Joya*, T. Caballero Morales

*Departamento de Anatomía Patológica, Hospital Clínico San Cecilio de Granada. *Servicio de Endocrinología y Nutrición Hospital Universitario Virgen de las Nieves Granada*

Introducción

El diagnóstico, clasificación y tratamiento de los tumores neuroendocrinos ha sido siempre difícil por la propia naturaleza de estas neoplasias. Esta dificultad se debe fundamentalmente a: 1) su heterogeneidad, tanto en cuanto a la localización como a la histología, lo que dificulta realizar una clasificación unitaria, 2) la actividad hormonal que a veces pueden poseer algunas neoplasias endocrinas, ocasionando síndromes clínicos por hipersecreción hormonal, 3) la baja correlación existente entre la morfología y el comportamiento biológico que dificulta predecir su pronóstico y 4) su baja frecuencia, que hace que nuestro conocimiento y experiencia sobre ellos sea limitado.

1. Principales hitos históricos en el conocimiento de las células y tumores neuroendocrinos

En 1897 Kultschitsky¹ describió la existencia de unas células de características cromafines en la base de las criptas de Lieberkühn del intestino. Posteriormente Lubarsch y Oberndorfer² reconocieron la presencia de tumores de pequeño tamaño en el intestino delgado y apéndice, a los que consideraron benignos y denominaron carcinoides (parecidos a carcinomas). Uniendo las dos observaciones anteriores Masson³ propuso por primera vez que los tumores carcinoides eran de naturaleza endocrina y por último Feyter⁴ consideró que las células descritas por Kultschitsky eran parte de un sistema de células endocrinas con una distribución amplia por el organismo.

En los años 60, Anthony Pearse⁵ concluyó que las células endocrinas del tubo digestivo poseían una serie de características histoquímicas comunes, la más importante de las cuales era la capacidad de captar 5 hidroxitriptófano y de producir

su decarboxilación. Pensó que la similitud histoquímica de estas células era consecuencia de que todas ellas tenían un origen embriológico común en la cresta neural y acuñó el acrónimo APUD (sistema APUD) (amine precursor uptake and decarboxylation) para designarlas y, de aquí el término APUDoma que se utilizó en el pasado para denominar a los tumores originados en estas células. Más tarde las experiencias llevadas a cabo por el embriólogo francés LeDouarin⁶ demostraron que las células endocrinas del tubo digestivo y páncreas eran de origen endodérmico. A partir de este momento se produce el abandono de la teoría que propugnaba el origen en la cresta neural de estas células.

En la comunidad científica hay investigadores que no consideran adecuado usar el término *neuro* (*neuroendocrino*) para referirse a células o tumores de origen embriológico endodérmico. Un ejemplo de ello es que la última clasificación de la OMS de estas neoplasias, para designar a los tumores gastroenteropancreáticos de esta naturaleza utiliza el término de *tumor endocrino*⁷. Por el contrario otros autores todavía continúan usando el vocablo neuroendocrino que de alguna forma expresa que estas células y sus tumores tienen, independientemente de cual sea su origen embriológico, características fenotípicas y biológicas neurales. Así en la clasificación TNM que recientemente ha realizado la Sociedad Europea de tumores neuroendocrinos (ENETS) para estas neoplasias se mantienen el uso de este término^{8,9}.

En los últimos años se ha intentado explicar las características de las células que integran este sistema con una visión evolucionista que vuelve a retomar en cierta forma la teoría de la cresta neural. Según esta *teoría evolucionista de las células neuroendocrinas* las células de este sistema han sufrido una evolución, tanto filogenética como ontogenética, en la que han pasado de un fenotipo neural a uno epitelial. Esto hace pensar en la posibilidad de que a lo largo de la evolución en la escala filogenética se haya producido un cambio de un origen neural a uno no neural, generalmente endodérmico¹⁰.

Correspondencia: M. Gómez Morales. Departamento de Anatomía Patológica, Hospital Clínico San Cecilio de Granada

2. Características generales de las células y tumores neuroendocrinos

Este sistema incluye una amplia variedad de células, *de origen embriológico distinto*, tanto de tipo *neural como epitelial*, que se caracterizan por producir *aminas y/o péptidos* y poseer secreción regulada, es decir, almacenar los productos de secreción, hasta que son requeridos, en gránulos intracitoplasmáticos recubiertos de membrana, los denominados *gránulos neuroendocrinos*. La presencia de estos gránulos y el poseer funciones semejantes hace que estas células tengan *características histoquímicas y marcadores séricos e histológicos comunes*¹¹.

Ejemplo de células neuroendocrinas de tipo neural son las de la médula adrenal y paraganglios y de tipo epitelial las de la adenohipófisis, paratiroides, islotes pancreáticos y células neuroendocrinas del tubo digestivo, pulmón etc; estas células pueden estar formando *órganos endocrinos* tradicionales como la médula adrenal, paraganglios, adenohipófisis y paratiroides, *agregados celulares* como los islotes de Langerhans del páncreas o encontrarse en forma de *células dispersas* en otros órganos o tejidos como las células C del tiroides, las células neuroendocrinas del tubo digestivo o las células de Merkel de la piel.

Todas las células que integran el sistema endocrino son neuroendocrinas salvo las células foliculares del tiroides, las células de la corteza adrenal y las células productoras de esteroides sexuales del testículo y ovario, ya que no poseen las características generales de este sistema que hemos comentado anteriormente.

Clasificación: Características generales y criterios de clasificación

En el tracto gastrointestinal y páncreas existen hasta 15 tipos distintos de células neuroendocrinas. La diversidad funcional y heterogeneidad en la distribución de estas células son unas de las razones de la complejidad de los tumores que derivan de ellas y la dificultad en clasificarlos. Williams y Sandler¹² clasificaron estos tumores en tres grupos de acuerdo a su origen embriológico características clínicas y patológicas: tumores del intestino anterior (estómago, duodeno, yeyuno superior y páncreas), intestino medio (yeyuno inferior, ileon, apéndice y ciego) e intestino posterior (colon y recto). Esta clasificación no reconoce entidades clínicas bien conocidas con unas características histológicas y funcionales precisas.

La serie de clasificaciones internacionales histológicas que la OMS ha elaborado para cada tipo de tumor tienen la finalidad de promocionar el uso de una terminología homogénea, que haga más fácil la comunicación entre los distintos profesionales de la medicina.

La primera edición de «La Clasificación Histológica Internacional de los Tumores Endocrinos» fue publicada en 1980¹³ y la segunda y última en el año 2000⁷.

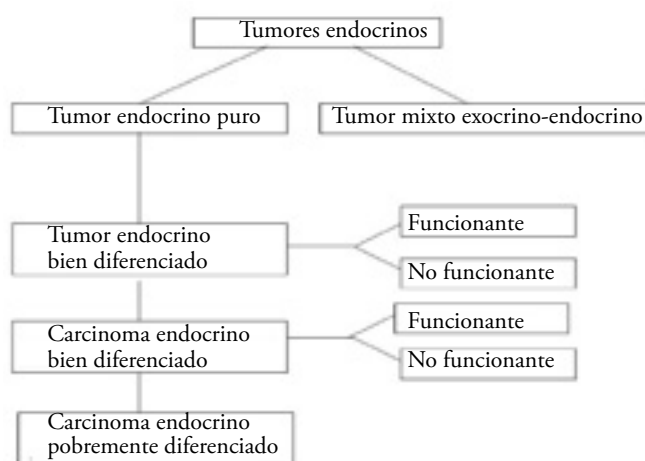
En esta clasificación se incluyen apartados específicos para los tumores de la hipófisis anterior (adenohipófisis), la corteza suprarrenal, médula adrenal y paraganglios extraadrenales, paratiroides, páncreas y el sistema endocrino difuso del tracto gastrointestinal.

Aunque en la literatura científica se sigue empleando el

Tabla 1
Categorías generales de tumores endocrinos

1. Tumor endocrino bien diferenciado (benigno y de comportamiento incierto)
2. Carcinoma endocrino bien diferenciado
3. Carcinoma endocrino pobremente diferenciado (de células pequeñas)
4. Tumores mixtos exocrino-endocrinos
5. Lesiones pseudotumorales

Tabla 2
Esquema de clasificación de tumores endocrinos (OMS 2000)⁷



término neuroendocrino, en la clasificación de la OMS se usa el de endocrino para designar a estos tumores como ya se ha comentado anteriormente.

De forma general y para que pueda aplicarse a cualquier tumor endocrino se establecen 5 categorías diferentes de tumores endocrinos (tabla 1)

Como se ve en la tabla 2, la clasificación se ha elaborado en tres pasos sucesivos. *En un primer paso* se diferencia entre *tumores endocrinos puros* (categorías 1, 2 y 3) y *mixtos exocrinos-endocrinos* (categoría 4). *En un segundo paso* los tumores endocrinos puros *se dividen a su vez de acuerdo a su agresividad en tres tipos: tumor endocrino bien diferenciado, carcinoma endocrino bien diferenciado y carcinoma endocrino pobremente diferenciado* (tabla 2). El término carcinoma se usa sólo si están presentes características de agresividad biológica, principalmente invasión y metástasis (categorías 2 y 3) (tabla 3). La diferencia entre un carcinoma endocrino pobremente diferenciado (categoría 3) de un carcinoma endocrino bien diferenciado (categoría 2) no suele ofrecer problemas en la mayoría de los casos, ya que el primero tiene unas características histológicas (atipicidad celular, índices mitótico y proliferativo altos, necrosis) que denotan su mayor agresividad (tabla 3).

Si no se encuentran claros signos de malignidad se emplea el término de tumor para designar a la neoplasia (categoría 1); dentro de esta categoría de tumores endocrinos bien diferenciados (categoría 1) se incluyen tumores benignos y de

Tabla 3
Datos diferenciales entre las distintas categorías de tumores endocrinos

<p>TUMOR ENDOCRINO BIEN DIFERENCIADO benigno</p> <p>→</p> <ul style="list-style-type: none"> • Limitado a mucosa-submucosa (salvo apéndice-limitado a la pared) o a páncreas • Tamaño ≤ 1 cm (≤ 2 para los de intestino grueso, apéndice, páncreas) • No angioinvasivo • ≤ 2 mitosis /10 CGA • Índice proliferativo < 2% 	<p>indeterminado</p> <p>→</p> <ul style="list-style-type: none"> • Limitado a mucosa-submucosa (salvo apéndice limitado a la pared) o a páncreas • Tamaño > 1 cm (≥ 2 para los de intestino grueso, apéndice, páncreas) o angioinvasivo o • > 2 mitosis /10 CGA O • Índice proliferativo > 2% 	<p>CARCINOMA ENDOCRINO BIEN DIFERENCIADO</p> <p>→</p> <p><i>INVASIÓN LOCAL</i></p> <p>Para los de estómago, intestino delgado, intestino grueso se sobrepasa la submucosa</p> <p>Para los de apéndice hay invasión de mesoapéndice</p> <p>Para los de páncreas invasión por fuera del órgano</p>	<p>CARCINOMA ENDOCRINO DIFERENCIADO</p> <p>→</p> <p>Atipia de alto grado Índice miótico muy alto Índice proliferativo muy alto Necrosis focal</p>
<p><i>METÁSTASIS</i></p>			

comportamiento incierto, La diferencia entre estas dos sub-categorías se establece en base a una serie de datos referentes al tamaño, localización del tumor, datos morfológicos (angio-invasión, proliferación celular, mitosis, atipia) y funcionales (secreción eutópica o ectópica) (tabla 3).

Debe señalarse que el término benigno se utiliza como sinónimo de tumor de baja agresividad, probablemente porque los tumores que designamos así son de muy lento crecimiento y porque los hemos detectado en una fase precoz de su desarrollo pero todos ellos tienen capacidad invasiva, de aquí que el tamaño sea decisivo para incluir a un tumor en este grupo. Por ejemplo un tumor endocrino apendicular, de menos de 2 cm y que infiltre la capa muscular lo catalogaríamos como benigno a pesar de esta infiltración.

El término de tumor carcinoide se emplea como equivalente al de tumor endocrino bien diferenciado para los tumores del estómago, intestino delgado, intestino grueso y apéndice pero no para los tumores de la misma categoría del páncreas y se recomienda restringir su uso sólo para aquellos tumores que produzcan el síndrome carcinoide. Sin embargo en la clasificación de la OMS de los tumores pulmonares¹⁴ se sigue conservando el término de carcinoide típico y atípico que serían equivalentes a las categorías 1 y 2 de los tumores gastroenteropancreáticos.

En un tercer paso los tumores y carcinomas bien diferenciados (categorías 1 y 2), tanto del tracto gastrointestinal como del páncreas (en la nomenclatura clásica tumores carcinoideos y tumores insulares respectivamente) y que comprenden una serie de entidades clínicas bien definidas (insulinoma, gastrinoma etc), se clasifican de acuerdo a su localización, características morfológicas y funcionales (tabla 2).

Propuesta de clasificación TNM y por estadios. propuesta de sistema de gradación

Hasta muy recientemente no ha existido una clasificación TNM para los TNE. La Sociedad Europea de Tumores Neuroendocrinos (European Neuroendocrine Tumour Society – ENETS) ha elaborado recientemente una propuesta de clasificación TNM, específica para cada localización, una propuesta de gradación en estadios y una formulación de trabajo^{8, 9, 15} que establece distintos grados de agresividad biológica sobre la base de la actividad mitótica y el índice proliferativo, determinado con la tinción inmunohistoquímica con Ki67. Tanto la propuesta en estadios (tabla 4) como el sistema de gradación (tabla 5) requieren ser validados.

Tabla 4
Propuesta de clasificación en estadios para los NE GEP^{8,9,15}

Estadio	T	N	M
o	Tis	No	Mo
I	T1	No	Mo
IIa	T2	No	Mo
IIb	T3	No	Mo
IIIa	T4	No	Mo
IIIb	cualquier T	N1	Mo
IV	cualquier T	cualquier N	M1

Tabla 5
Propuesta de clasificación en grados de los TNE^{8,9,15}

Estadio	Contaje de mitosis (10CGA) ^a	Índice Ki67 (%) ^b
G1	<2	≤2
G2	2-20	3-20
G3	>20	>20

a) 10 campos de gran aumento = 2 mm² se deben valorar al menos 40 campos en las áreas con mayor densidad miótica

b) Tinción con el anticuerpo MIB1. El porcentaje se obtiene sobre 2000 células en las áreas con mayor marcaje nuclear

Histología de los tumores NE

A. Histología de los tumores NE del tubo digestivo

En el tubo digestivo hay muchos tipos distintos de células NE algunas de las cuales están restringidas a determinadas regiones de la mucosa, por ejemplo las células enterocromafin-like productoras de histamina (ECL) del estómago, mientras que otras tienen una distribución más amplia por el tracto gastrointestinal, como las células enterocromafines productoras de serotonina (EC).

Los tumores endocrinos gástricos están constituidos sobre todo por células ECL, los del duodeno por células productoras de gastrina y somatostatina y los que se originan en el intestino medio (yeyuno, ileon, apéndice y colon proximal) por células EC. En los tumores de colon distal y recto (intestino posterior) la mayor parte de los tumores están formados por células productoras de enteroglucagón⁷.

Macroscópicamente los tumores bien diferenciados y carcinomas bien diferenciados son pequeños, de crecimiento submucoso y de color amarillo mientras que los pobremente diferenciados presentan características macroscópicas indicativas de agresividad: mayor tamaño, necrosis e invasión.

Características microscópicas

Se transcriben a continuación las definiciones dadas por la OMS para cada tipo de tumor⁷ y en la tabla 6 se especifican

los criterios que se valoran para establecer el pronóstico y, por tanto, el subtipo de tumor.

1. Tumor endocrino bien diferenciado - carcinoide

La definición de la OMS para ese tipo de tumor es la de «un tumor epitelial de células endocrinas, generalmente monomórficas, con leve o ninguna atipia y que crecen en la forma de nidos sólidos, trabéculas o pseudoglándulas, restringidos a la mucosa o submucosa (a la pared apendicular en el caso de los apendiculares).

Como regla general, el comportamiento de los tumores que no sean angioinvasivos, cuyo tamaño sea ≤ 1cm (en el caso de los localizados en apéndice e intestino grueso ≤ 2 cm) y que tengan ≤ 2 mitosis /10 CGA (campos de gran aumento) y ≤ 2 % de células positivas para Ki67 es benigno (tabla 3).

2. Carcinoma endocrino bien diferenciado-carcinoide maligno

«Un tumor epitelial maligno de células endocrinas que muestran atipia moderada y crece en la forma de nidos sólidos, trabéculas o agregados celulares más grandes, menos bien definidos, que invaden profundamente la pared (muscular propia o más; en el caso de los apendiculares el mesoapéndice) o muestra metástasis a los ganglios linfáticos regionales o al hígado».

El tumor, como regla es > 1cm y puede tener un índice mitótico elevado (>2/10CGA) o un índice proliferativo alto (>2% de células positivas para Ki67) (tabla 3).

3. Carcinoma endocrino pobremente diferenciado-carcinoma de células pequeñas

«Un tumor epitelial maligno compuesto por células tumorales de tamaño pequeño e intermedio, altamente atípicas, que crecen en la forma de agregados grandes mal definidos, con necrosis frecuente y prominente angioinvasión y/o invasión perineural».

Generalmente la actividad mitótica es alta (al menos 10/10CGA), el índice de proliferación también es elevado (>15% de células positivas para Ki 67), puede observarse tinción para p53 y metástasis tanto locales como a distancia (abdominales y extraabdominales).

Tabla 6
Criterios pronósticos de los tumores endocrinos del tracto gastrointestinal¹⁵

Comportamiento biológico	Metástasis	Invasión muscular propia	Diferenciación histológica	Tamaño tumoral (cm)	Angioinvasión	Ki67 (%)	Síndrome Hormon
Benigno	No	No	Bien diferenciado	≤1 (a)	No	<2	No
Benigno o bajo grado (bordelaine)	No	No	Bien diferenciado	≤2	No/Sí	<2	No
Maligno de bajo grado	Sí	Sí (b)	Bien diferenciado	>2	Sí	>2	Sí
Maligno de alto grado	Sí	Sí	Pobremente diferenciado	Cualquier	Sí	>20	No

a) La excepción a esto lo constituye el gastrinoma maligno duodenal que generalmente es < 1 cm y está confinado a la submucosa

b) Los tumores endocrinos benignos del apéndice generalmente invaden la muscular propia

Tabla 7
Criterios pronósticos de los tumores endocrinos del tracto gastrointestinal¹⁵

Comportamiento biológico	Metástasis	Invasión (a)	Diferenciación histológica	Tamaño tumoral (cm)	Angioinvasión	Ki67 (%)	Síndrome Hormonal
Benigno	No	No	Bien diferenciado	≤1	No	<2	No/Sí (b)
Benigno o bajo grado (bordelaine)	No	No	Bien diferenciado	>2	No/Sí	<2	No/Sí
Maligno de bajo grado	Sí	Sí (b)	Bien diferenciado	>3	Sí	>2	Sí
Maligno de alto grado	Sí	Sí	Pobremente diferenciado	Cualquier	Sí	>20	No

a) La excepción a esto lo constituye el gastrinoma maligno duodenal que generalmente es < 1 cm y está confinado a la submucosa

b) Los tumores endocrinos benignos del apéndice generalmente invaden la muscular propia

B. Histología de los tumores del páncreas

El páncreas endocrino está compuesto por agregados celulares –los islotes de Langerhans– que contienen cuatro tipos distintos de células: células A productoras de glucagón, células B de insulina, células D de somatostatina y las células productoras de polipéptido pancreático (PP). Además, existen células endocrinas aisladas, entremezcladas con el páncreas exocrino, que pueden ser de cualquiera de los tipos descritos anteriormente, más unas cuantas células EC.

Los tumores endocrinos pancreáticos pueden estar formados por cualquiera de estos tipos celulares, de forma única o por una combinación de las mismas, y contener y producir sus productos hormonales. A veces los tumores pueden contener células que no se encuentran normalmente en el páncreas como células G productoras de gastrina, células productoras de péptido vasoactivo intestinal (VIP), células productoras de ACTH y otras hormonas⁷.

Se transcriben a continuación las definiciones y características que la OMS establece para cada categoría de tumor endocrino pancreático y en la tabla 7 se especifican los criterios pronósticos para estos tumores.

1. Tumor endocrino bien diferenciado

«Un tumor epitelial de células endocrinas con ninguna o mínima atipia y que crece en forma de nidos sólidos pequeños, trabéculas, cordones giriformes o, más raramente, estructuras pseudoglandulares»⁷.

Las células que los forman suelen ser uniformes de tamaño pequeño o mediano con núcleos regulares redondos u ovales. La cantidad de estroma es variable y unos pocos casos, sobre todo los productores de insulina, pueden tener depósito de sustancia amiloide. En estos casos sobre todo puede haber calcificación. Lo más frecuente es que macroscópicamente sean circunscritos pero a veces pueden tener una mala delimitación.

Los tumores confinados al páncreas, que no son angioinvasivos, tienen ≤ 2 mitosis /10 CGA, ≤ 2 % de células positivas para Ki67 y son menores de 2 cm tienen un comportamiento benigno (macroadenomas). Los tumores pequeños (< 0.5 cm), clínicamente silentes (microadenomas) suelen ser un hallazgo de autopsia. Aquellos tumores que están confinados a páncreas

pero que muestran angioinvasión y/o invasión perineural o > de 2 mitosis /10 CGA, o > 2% de células positivas para Ki67 tienen un riesgo mayor de comportamiento maligno. Por último, de acuerdo a la funcionalidad, la mayoría de los tumores productores de insulina son benignos mientras que los demás tipos son más frecuentemente de comportamiento maligno⁷.

2. Carcinoma endocrino bien diferenciado

«Un tumor epitelial maligno compuesto de células endocrinas que muestran atipia de leve a moderada y que crecen en forma de nidos sólidos y sábanas, trabéculas, cordones giriformes o, con menos frecuencia, en estructuras pseudoglandulares»⁷.

Estos tumores suelen ser mayores de 3 cm de diámetro cuando se diagnostican, invaden estructuras vecinas o presentan metástasis como signos de malignidad y pueden invadir vasos o el espacio perineural. El resto de características pueden ser indistinguibles de las observadas en los tumores bien diferenciados. En ocasiones muestran ciertos rasgos de mayor agresividad como hiper cromasia o nucleolos prominentes, actividad mitótica mayor (2-10 /10CGA) e índice proliferativo más alto (> 5% de células positivas para Ki67). Si hay metástasis suelen estar localizadas en los ganglios regionales y /o el hígado⁷.

3. Carcinoma endocrino pobremente diferenciado-carcinoma de células pequeñas

«Tumor epitelial maligno de células pequeñas o intermedias, altamente atípicas, con relación núcleo-citoplasmática elevada y citoplasma agranular o pobremente granular y que crece en forma de agregados sólidos grandes, mal definidos, con frecuencia con necrosis central, y en sábanas celulares difusas»⁷.

Estos tumores son muy agresivos y generalmente se presentan con metástasis a distancia al hígado y a otras localizaciones, con frecuencia extraabdominales. Histológicamente suele haber necrosis, actividad mitótica (> 10/10 CGA) e índice proliferativo (>15 células positivas para Ki67) muy altos, invasión vascular y perineural y, con frecuencia, positividad inmunohistoquímica para p53⁷.

4. Carcinoma mixto exocrino-endocrino

«Un tumor epitelial con un componente exocrino prominente entremezclado con un componente endocrino que comprende al menos un tercio de la población celular del tumor» (7).

Son tumores muy infrecuentes cuyo pronóstico está marcado esencialmente por el componente exocrino ⁷.

Marcadores generales del sistema neuroendocrino

El diagnóstico histológico de un tumor neuroendocrino obliga a demostrar la presencia de marcadores propios de las células neuroendocrinas, especialmente mediante inmunohistoquímica ¹¹.

Marcadores ultraestructurales

Se puede demostrar la diferenciación neuroendocrina en el examen ultraestructural de células de una neoplasia ya que las células con esta diferenciación poseen gránulos secretorios electrondensos, recubiertos de membrana, los llamados gránulos NE. Estos gránulos pueden tener características específicas, dependiendo del tipo celular, que permitan su identificación.

Marcadores histoquímicos

Las técnicas histoquímicas por excelencia para demostrar diferenciación NE son las técnicas de impregnación argéntica que consisten básicamente en métodos argentafines (como la técnica de Masson y de argirofilia (como la técnica de Grime-lius). Mediante los primeros, las células endocrinas que contienen amins pueden reducir las sales de plata en forma de un precipitado intracelular sin necesidad de añadir un agente reductor como la formalina. La argirofilia es una propiedad más genérica y la tienen todas las células con gránulos NE, siempre que estos estén en cantidad suficiente y que las hace tener apetencia por las sales de plata. Para que los iones de plata precipiten hay que añadir un agente reductor.

Marcadores inmunohistoquímicos

Generales

Enolasa neural específica

Es una enzima cuya presencia no está relacionada con los gránulos NE, es poco específica pero puede ser útil en caso de tumores pobremente diferenciados con escasos gránulos, al ser un marcador citosólico.

Cromograninas

Son glicoproteínas que se encuentran en la fracción soluble de los gránulos NE. Hay 3 tipos de cromograninas A, B y C, siendo la tipo A la más abundante y el marcador NE más universal ¹⁶. Por el hecho de estar relacionada con los gránulos puede ser negativa en los tumores pobremente diferenciados.

Sinaptofisina

Es una glicoproteína transmembrana que se aisló de las vesículas presinápticas de las neuronas. No está presente en los gránulos NE sino en vesículas más pequeñas relacionadas con la exocitosis. Suele ser positiva en casi todos los tumores neuroendocrinos, independientemente del grado de diferenciación.

CD 56 o NCAM

Es una molécula de adhesión celular que suele ser positiva en tumores de todos los grados de diferenciación en los que da una tinción de membrana ¹¹.

Otros: PGP 9.5, Hu etc

Específicos

Cualquier producto hormonal puede ser un marcador específico de un tipo celular como gastrina, insulina, glucagón etc. Estos marcadores específicos pueden ser positivos en los tumores y carcinomas endocrinos bien diferenciados pero no en los pobremente diferenciados.

Pronósticos

Ki67

Se puede investigar la proliferación celular por métodos inmunohistoquímicos usando anticuerpos frente a antígenos relacionados con el crecimiento y división celular. Uno de estos antígenos es el Ki67, una proteína nuclear de tipo no histona que expresan las células en todas las fases del ciclo celular (G1, G2, M y S) salvo en G0. El anticuerpo monoclonal que se suele utilizar es el MIB-1, que detecta epítomos resistentes a la formalina. La tinción para Ki67 es obligada para clasificar adecuadamente un tumor NE (ver anteriormente) ^{8, 9, 17}.

E caderina

Es una proteína transmembrana que interviene en la adhesión celular, necesaria para que se formen complejos de unión intercelulares. La pérdida de expresión de E-caderina es uno de los eventos moleculares que se creen responsables de la capacidad de invasión y metástasis de las células tumorales¹⁷.

Bibliografía

- 1 Kultschitzky N. Zur Frage über den Bau des Darmkanals. Arch Mikrosk Anat 49:7, 1897
- 2 Oberndorfer S Karzinoide Tumores des Dunndarms. Frankfurtz pathol 1: 426-432, 1907
- 3 Gosset A, Masson P. Tumeurs endocrines de l'appendice. Presse Med 22 :237, 1914
- 4 Feyrter F. Über die peripheren endokrinen (parakrinen) Drüsen des Menschen. Verlag. Wien-Dusseldorf, 1953
- 5 Pearse AGE. The APUD cell concept and its implications in pathology. Pathol Annu 9:27,1974
- 6 Fontaine J, LeDouarin NM. Analysis of endoderm formation in the avian blastoderm by the use of quail-chick chimaeras. The problem of the neuroectodermal origin of the cells of the APUD series. J Embryol Exp Morphol 41:209-222, 1977

- 7 Solcia E, Klöppel G y Sobin LH. Histological typing of endocrine tumours. WHO International histological classification of tumours 2nd Edition. Springer Verlag, Berlín (2000)
- 8 Rindi G, Klöppel G, Ahlman H and all other Frascati Consensus Conference participants. TNM staging of foregut (neuro)endocrine tumors: a consensus proposal including a grading system. *Virchows Arch*. 449:395-401; 2006
- 9 Rindi G, Klöppel G, Couvelard A and all other Frascati Consensus Conference participants. TNM staging of midgut and hindgut (neuro)endocrine tumors: a consensus proposal including a grading system. *Virchows Arch*. 451:752-62; 2007
- 10 Rosai J. An evolutionary view of neuroendocrine cells and their tumors. *Int J Surg Pathol* 9:87-92, 2001
- 11 Rindo G, Bordi C. Classification of neuroendocrine tumors. En *Handbook of neuroendocrine tumours: their current and future management*. Ed M Caplin y L Kvols Bioscientifica Ltd Bristol 2006
- 12 Williams ED, Sandler M The classification of carcinoid tumours. *Lancet* I:238-239, 1963
- 13 Williams ED et al. Histological typing of endocrine tumours. WHO international histological classification of tumours, nº 23, Geneva 1963
- 14 Travis WD, Bambilla E, Müller-Hermelink HK, Harris CC. WHO classification of tumours. Pathology and genetics of tumours of the lung, pleura, thymus and heart. Lyon 2004
- 15 Klöppel G, Rindi G, Anlauf M, Perren A, Komminoth P. Site-specific biology and pathology of gastroenteropancreatic neuroendocrine tumors. *Virchows arch* 451 (Suppl 1): S9-S27, 2007
- 16 Larsson L, AlLumets J, Eriksson B, Hakanson R, Lundquist G, Oberg K Sandler F. Antiserum directed against chromogranin A and B (CAB) is a useful markers for peptide hormone-producing endocrine cells and tumors. *Endocr Pathol* 1992, 3: 14-22
- 17 Boo YJ, Park SS, Kim JH, Mok YJ, Kim CS. Gastric neuroendocrine carcinoma: clinicopathologic review and immunohistochemical study of E-cadherin and Ki67 as prognostic markers. *J Surg Oncol*. 2007 ; 95: 110-7