

Notas clínicas

Intususcepción ileo-ileal secundario a pólipo fibroide inflamatorio, comunicación de un caso y revisión de la literatura.

Ileo-ileal intussusception secondary to an inflammatory fibroid polyp, a case report and a literature review.



Medina Velasco A, de la Plaza Llamas R, Arteaga Peralta V, López Marcano AJ, González Sierra B, Díaz Candelas DA, Sastre Borregón B, Latorre Fragua R, Ramia Ángel JM



Hospital Universitario de Guadalajara. Guadalajara.

Resumen

Introducción: la intususcepción es el deslizamiento de un segmento de tracto gastrointestinal hacia otro distalmente adyacente, pudiendo alterar el tránsito gastrointestinal y su vascularización. Es más frecuente en niños y raro en adultos (5-16%), representando en estos últimos 1-5% de los casos de obstrucción intestinal. Una rara causa de esta es el pólipo fibroide inflamatorio (PFI). Presentamos un caso y revisamos la literatura.

Material y Métodos: se trata de un caso de intususcepción íleo-ileal causada por un PFI en una mujer de 26 años y realizamos una búsqueda en la literatura (actualizada el 9 de febrero de 2018). Como criterios de inclusión se seleccionaron aquellos pacientes con cuadros de intususcepción de intestino delgado por PFI. Se excluyeron los casos en otras localizaciones.

Resultados: la mediana de edad fue de 45 años con un rango intercuartílico (RI) de 35-58 años, siendo más frecuente en mujeres (55%). La localización más frecuente de los PFI el íleon. La duración de los síntomas hasta la valoración hospitalaria tuvo una mediana de diez días (RI 3-45 días), presentando una masa palpable abdominal en 22 casos (22%). La tomografía computarizada fue la prueba más utilizada en el diagnóstico. En el tratamiento quirúrgico, la



Aníbal Medina Velasco
Hospital Universitario de Guadalajara
19002 Guadalajara



animedv90@gmail.com

técnica más realizada fue la resección y anastomosis de intestino delgado por laparotomía. La mediana del tamaño del PFI fue de 3,5 cm (RI 3-5 cm).

Discusión y conclusiones: la intususcepción causada por PFI en intestino delgado ha sido descrita en 99 ocasiones en la literatura revisada, considerándose un hallazgo excepcional.

Palabras Clave

Intususcepción, pólipos intestinales, pólipo fibroide inflamatorio, revisión, cirugía.

Abstract

Introduction: intussusception is defined as an introduction of a portion of intestinal tract accompanied with its mesentery, into another one distally located, affecting the normal gastrointestinal transit or its vascularization. This is a rare condition in adults (5-16%), representing 1-5% of the causes of bowel obstruction. A rare cause of intussusception is the inflammatory fibroid polyp (IFP).

Material and Methods: we present a case of a 26-year-old woman with an ileo-ileal intussusception caused by an IFP and a review of the literature (last review on february 9th of 2018). As inclusion criteria we select all the patients with a small bowel intussusception secondary to an IFP. Other locations of the IFP were excluded.

Results: the median age was 45 years with an interquartile range (IQR) of 35-58 years, with predominance of women (55%). The most common location of the IFP was the ileum. Duration of the symptoms was 10 days in average (median) with an IQR of 3-45 days, presenting a palpable mass in the abdomen in 22 cases (22%). Computed tomography was the most useful test in the diagnosis. The segmentary resection by laparotomy was the most common surgical technique performed.

Discussion and conclusions: the small bowel intussusception secondary to an IFP has been reported in 99 cases of the literature reviewed, regarded as an exceptional finding.

Keywords

Intussusception, intestinal polyps, Inflammatory fibroid polyp, review, surgery.

Introducción

La intususcepción es el deslizamiento de un segmento de tracto gastrointestinal hacia otro distalmente adyacente, acompañado de su mesenterio, pudiendo alterar el tránsito gastrointestinal e incluso su vascularización. Es más frecuente en niños y raro en adultos (5-16%), representando en estos últimos el 1-5% de los casos de obstrucción intestinal¹⁻³. Esta condición se clasifica según su localización en entero-entéricas, ileocólicas o ileocecales y colocolónicas². Una rara causa de la misma puede ser el pólipo fibroide inflamatorio (PFI). Nuestro objetivo es presentar un caso infrecuente de intususcepción íleo-ileal causada por un PFI en una mujer joven y realizamos una revisión de la literatura publicada.

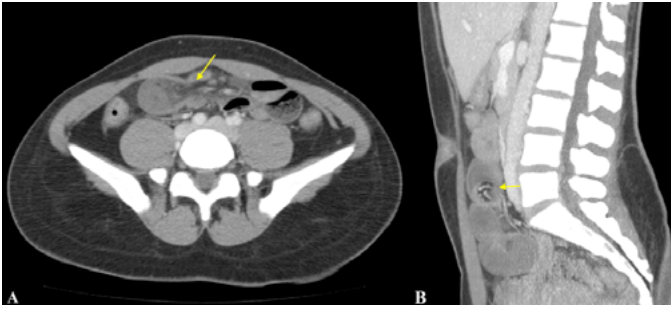
Material y métodos

Se trata de una mujer de 26 años de edad, que acude al servicio de urgencias por dolor abdominal tipo cólico, de aparición progresiva, localizado en epigastrio de nueve horas de evolución, exacerbándose con la ingesta de líquidos. Concomitante náuseas y vómitos.

La exploración física: TA: 122/81 mmHg, FC: 57 lpm, Sat. O₂: 100%, abdomen: blando, doloroso a la palpación en epigastrio y fosa iliaca derecha, con defensa muscular localizada, sin signos de irritación peritoneal.

En la analítica sanguínea destaca: leucocitosis 17.460/μl (neutrófilos 86%), hemoglobina 10,2 g/dL, VCM 76,3, HCM 24,7, glucosa 169 mg/dL, K⁺ 3,1 mmol/L, resto de parámetros dentro de la normalidad.

La tomografía computarizada (TC) de abdomen y pelvis con contraste intravenoso demostró: una estructura tubular acodada y dilatada en hemiabdomen inferior, en relación con un segmento ileal distal, con invaginación en su interior de la grasa y vasos mesentéricos (invaginación mesentérica ileal atípica) (**Figura 1**). Se



#Figura 1

Tomografía computarizada de abdomen y pelvis: intususcepción ileo-ileal, nótese la introducción de los vasos mesentéricos en la estructura invaginada. A) Corte axial. B) Corte sagital.

practicó laparotomía exploradora, en la que se objetivó una invaginación íleo-ileal de aproximadamente 10 cm, actuando de cabeza invaginante una lesión polipoidea intraluminal. Se realizó una resección ileal distal de 30 cm, con anastomosis ileo-ileal latero-lateral.

El diagnóstico anatomopatológico fue de un PFI de 3 cm que invade la capa muscular propia con disrupción de la misma, en el contexto de invaginación ileo-ileal.

La evolución de la paciente fue favorable, siendo dada de alta al séptimo día postoperatorio sin complicaciones. En el seguimiento realizado a los cuatro años la paciente presenta dolor abdominal recurrente, sin objetivar patología orgánica en los estudios complementarios.

La revisión de la literatura fue realizada en **PubMed** sin límites (actualizada el 9 de febrero de 2018), con la siguiente estrategia de búsqueda: ((intussusception) OR (invagination)) AND ((inflammatory fibroid polyp) OR (inflammatory fibrous tumor) OR (fibroid polyp) OR (inflammatory polyp) OR (fibrous inflammatory polyps)).

Como criterios de inclusión se seleccionaron aquellos pacientes con cuadros de intususcepción de intestino delgado por PFI. Las variables recolectadas fueron: edad, sexo, tiempo de evolución con los síntomas, localización del PFI, estudio diagnóstico, tipo de cirugía y tamaño del PFI. Se excluyeron aquellos casos de PFI en otras localizaciones. Para la organización de la bibliografía se utilizó el software **Mendeley Desktop**®

versión 1.18. El análisis descriptivo de las variables recolectadas (frecuencia, medidas de tendencia central y dispersión según el caso) fue realizado con SPSS v.20.

Resultados

De un total de 158 artículos encontrados, se seleccionaron 79 según criterios de inclusión, evidenciando un total de 99 casos publicados en la literatura de intususcepción de intestino delgado secundaria a PFI (**Tabla 1**). La mediana de Edad fue de 45 años con un rango intercuartilítico (RI) de 35-58 años, siendo mujeres en 54 casos (55%), hombres en 44 casos (44%) e indeterminado en un caso (1%).

Los PFI se localizaron en mayor frecuencia en el en el íleon, con un total de 76 casos (77%), seguido del yeyuno en 22 casos (22%) y el duodeno en un caso (1%) (Figura 2). La duración de los síntomas hasta la valoración hospitalaria tuvo una mediana de 10 días (RI 3-45 días), presentando una masa palpable abdominal en 22 de los casos (22%). En 14 de los pacientes (14%) se utilizó como método diagnóstico más de una prueba, siendo la Tomografía Computarizada (TC) la más utilizada con 47 casos (48%), seguida del ultrasonido (US) en 23 casos (23%), Enema opaco en 6 casos (6%), procedimientos endoscópicos en 4 casos (4%), enteroclisia en 3 casos (3%) y resonancia magnética intestinal en un caso (1%). Se realizó laparotomía exploradora de urgencias sin otra prueba complementaria en 15 de los casos publicados (15%), siendo 14 casos por vía laparotómica y uno por vía laparoscópica. En 18 casos no se especificó el método diagnóstico (18%).

En el tratamiento quirúrgico, la técnica empleada en 80 casos (81%) fue la resección y anastomosis de intestino delgado por laparotomía, seguido de la hemicolectomía derecha en 8 casos (8%), resección segmentaria de intestino delgado laparoscópica en 4 casos (4%), resección ileocecal en 3 casos (3%), resección ileocecal laparoscópica en 1 caso (1%), y polipectomía transduodenal en 1 caso (1%), en 2 casos no se especificó la técnica quirúrgica realizada (2%) (**Figura 2**). La mediana del tamaño del PFI fue de 3,5 cm (RI 3-5 cm).

Tabla 1. Casos publicados de intususcepción de intestino delgado secundario a pólipo fibroide inflamatorio.

Ref.	Edad	Sexo	Síntomas (Días)	Masa palpable	Diagnóstico	Técnica quirúrgica	Localización	Tamaño (cm)
O' Kane et al. ¹⁴	65	F	30	No	TC	RS	ÍLEON	3,5
Coulier B et al. ⁸	58	M	7	SI	TC	RIC	ÍLEON	6
Malik KA et al. ⁽²⁰⁾	31	M	3	SI	US	HCD	ÍLEON	3,5
Karamercan A et al. ⁽²¹⁾	56	M	1	SI	TC, US	RS	ÍLEON	4
Akbulut S et al. ⁹	73	F	5	NO	US	RS	ÍLEON	11
Gara N et al. ¹⁰	76	F	NE	NO	TC	RS	ÍLEON	5,5
Toydemir T et al. ¹¹	54	M	60	NO	TC	RS	ÍLEON	3
Bradley B et al. ²²	62	M	120	NO	EC	RS	ÍLEON	8
Nonose R et al. ²³	56	F	45	NO	TC	RS	ÍLEON	4,5
Balci N et al. ²⁴	71	F	NE	SI	RMI	RS	ÍLEON	1,5
Morales-Fuentes et al. ²⁵	42	M	8	NO	TC	RS	ÍLEON	3
Ruffolo et al. ²⁶	44	F	3	NE	TC	RSLPC	ÍLEON	3,7
Costamagna et al. ¹²	62	M	21	NE	NE	RS	ÍLEON	4
Deschamps et al. ¹⁵	22	M	NE	NO	TC	RS	ÍLEON	3
Shih et al. ²⁷	66	M	4	NO	CIR	RS	YEUONO	5
El Hajj II et al. ²⁸	52	F	10	NO	TC	RSLPC	YEUONO	3,5
Dicle O et al. ²⁹	22	M	60	NO	TC, US, EO	RS	ÍLEON	NE
Bandyopadhyay et al. ³⁰	64	F	21	NO	US, EO	RS	ÍLEON	4
Kuestermann SA et al. ³¹	34	F	35	NE	TC	RS	YEUONO	5
Farrell et al. ³²	70	M	0,5	NO	CIR	HCD	ÍLEON	2
Ling et al. ³³	56	F	56	NE	US	RS	YEUONO	NE
Kim et al. ³⁴	52	F	10	NE	TC, US	RS	YEUONO	2
Aanaestad et al. ³⁵	31	M	1,5	NO	CIR	RS	ÍLEON	NE
Nkanza et al. ³⁶	NE	F	NE	NE	NE	RS	ÍLEON	3,5
	40	F	NE	NE	NE	RS	ÍLEON	5
	45	M	NE	NE	NE	RS	ÍLEON	8
	50	M	NE	NE	NE	RS	ÍLEON	4
	40	F	NE	NE	NE	RS	ÍLEON	2,5
	45	F	NE	NE	NE	RS	ÍLEON	8
	35	F	NE	NE	NE	RS	ÍLEON	4
	62	M	NE	NE	NE	RS	ÍLEON	4
	NE	NE	NE	NE	NE	RS	ÍLEON	3
	30	F	NE	NE	NE	RS	ÍLEON	3
	55	F	NE	NE	NE	RS	ÍLEON	4

Tabla 1. Casos publicados de intususcepción de intestino delgado secundario a pólipo fibroide inflamatorio.

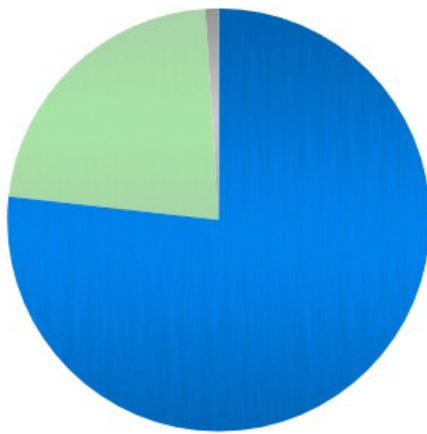
Ref.	Edad	Sexo	Síntomas (Días)	Masa palpable	Diagnóstico	Técnica quirúrgica	Localización	Tamaño (cm)
	4	M	NE	NE	NE	RS	ÍLEON	NE
Bays et al. ³⁷	54	F	240	NO	TC, US, EC	RS	ÍLEON	3,5
	17	M	60	NO	TC, US, EC	RS	YEYUNO	3
Miyata et al. ³⁸	64	F	42	SI	TC, US, END	RS	YEYUNO	4,5
Dawson et al. ³⁹	47	F	0,5	NO	CIR	RS	ÍLEON	3,5
Sampson et al. ⁴⁰	43	F	4	SI	US	RS	ÍLEON	3
	60	F	5	NO	CIR	RS	ÍLEON	3,5
Carlén et al. ⁴¹	55	F	3	NO	CIR	RS	ÍLEON	2
Savargaonkar et al. ⁴²	52	F	210	NO	TC	RS	ÍLEON	3
	42	F	4	NO	TC	RIC	ÍLEON	2,5
Parasi A et al. ¹⁶	35	F	NE	NE	NE	RS	ÍLEON	4
Jabar et al. ⁴³	34	M	2	SI	US	RS	YEYUNO	3
	47	M	120	NO	US	HCD	ÍLEON	NE
Vijayaraghavan et al. ⁴⁴	20	F	21	NO	LPC	RS	YEYUNO	6
Topaloglu et al. ⁴⁵	56	M	10	NO	TC, US	RS	YEYUNO	5
Sah et al. ⁴⁶	45	M	14	NO	NE	NE	YEYUNO	NE
Zager et al. ¹⁷	54	M	NE	NO	NE	RICLPC	ÍLEON	2,5
	46	F	90	NO	TC	RS	ÍLEON	3
	36	M	2	NO	TC	RSLPC	ÍLEON	3,5
Winkler et al. ⁴⁷	61	M	7	NO	CIR	RS	YEYUNO	4
Rubinstein et al. ⁴⁸	31	M	7	NO	EO	RS	ÍLEON	3
	28	M	2	NO	EO	RS	ÍLEON	6,5
McGregor et al. ⁴⁹	38	F	0,5	SI	CIR	RS	ÍLEON	2,8
Bae et al. ³	48	F	7	NO	TC	RS	ÍLEON	4
Rabbani et al. ⁵⁰	39	F	90	NO	TC	RS	ÍLEON	2
Maya et al. ⁵¹	82	F	NE	NE	US	RS	ÍLEON	5
Neishaboori et al. ⁵²	40	F	3	NE	US	RS	YEYUNO	18
Joyce et al. ⁵³	62	M	NE	SI	TC	RS	YEYUNO	5
Feldis M. et al. ⁵⁴	67	M	NE	NE	TC	RS	YEYUNO	3
Jacobs et al. ⁵⁵	41	F	90	SI	TC, US	HCD	ÍLEON	18
Kang et al. ¹	51	F	NE	SI	TC	RS	YEYUNO	4
Kimura et al. ³	30	M	30	NO	TC	RS	YEYUNO	9
Lasithiotakis et al. ⁵⁶	58	F	60	SI	TC	RS	ÍLEON	2,5
Siminas et al. ⁵	10	M	10	SI	TC, US	HCD	ÍLEON	3,5
Sulu et al. ⁵⁷	41	F	NE	NE	END	HCD	ÍLEON	5
Teli et al. ⁵⁸	45	F	3	NO	TC, US, RX	RS	ÍLEON	2,5

Tabla 1. Casos publicados de intususcepción de intestino delgado secundario a pólipo fibroide inflamatorio.

Sakran et al. ⁵⁹	40	M	NE	SI	TC	RSLPC	ÍLEON	NE
Arora A et al. ⁶⁰	35	F	3	NO	TC, END	PT	DUODENO	ND
Das S et al. ⁶¹	16	M	30	NO	TC, EO	RS	YEYUNO	4
Segovia-Lohse et al. ⁶²	24	F	1,5	SI	CIR	RS	ÍLEON	3
Cipe G et al. ⁶³	31	M	NE	NO	TC	RS	YEYUNO	3
Perrier G et al. ⁶⁴	59	F	2	NO	TC	RS	ÍLEON	3
Sofia L et al. ⁶⁵	37	M	30	NO	TC	RS	ÍLEON	3,5
Sall I et al. ⁶⁶	39	F	NE	NE	TC, US	RS	YEYUNO	NE
Dome et al. ⁶⁷	33	M	2	SI	CIR	RS	ÍLEON	3
Saiji E et al. ⁶⁸	15	M	NE	NE	NE	RS	ÍLEON	3
Salvador et al. ⁶⁹	69	F	45	NO	EO	RS	ÍLEON	3
Legaz Huidobro et al. ⁷⁰	84	M	7	NO	END	RIC	ÍLEON	3,5
Bayle et al. ⁷¹	41	M	3	SI	TC	RS	ÍLEON	4,8
Spengler et al. ⁷²	55	M	21	NO	US	RS	YEYUNO	3
Gönül II et al. ⁷³	48	M	NE	NO	CIR	RS	ÍLEON	5
Atalay et al. ⁷⁴	32	M	0,125	NO	CIR	RS	ÍLEON	ND
	50	F	10	NO	CIR	RS	ÍLEON	5
Gobierno H et al. ⁷⁵	76	F	NE	NE	NE	NE	ÍLEON	3
Akbulut S. et al. ²	38	F	10	SI	US	RS	ÍLEON	4
Romano-Munive A. et al. ⁷⁶	35	F	NE	NE	CIR	HCD	ÍLEON	7,2
	36	M	NE	NE	END	RS	ÍLEON	4,2
Tajima S. et al. ⁷⁷	70	F	NE	SI	TC, US	RS	ÍLEON	4
Basara I. et al. ⁷⁸	42	F	NE	NE	TC	RS	ÍLEON	NE
	51	F	NE	NE	TC	RS	ÍLEON	5
Forasté-Enríquez C. et al. ⁷⁹	58	F	120	SI	TC	RS	ÍLEON	6,3
Ahtil R. et al. ⁸⁰	22	M	365	NE	TC	RS	ÍLEON	3
Mader S. et al. ⁸¹	38	F	3	SI	TC	HCD	ÍLEON	3,5
Rais M. et al. ⁸²	22	M	365	NO	TC	RS	ÍLEON	3
Adams H. et al. ⁸³	61	F	14	SI	TC	RS	ÍLEON	7,5

[fn] * F: femenino; M: Masculino; TC: Tomografía Computarizada; US: Ultrasonido abdominal; RMI: Resonancia magnética; EO: Enema Opaco; END: Endoscopia digestiva, RX: Radiografía simple de abdomen; LPC: Laparoscopia diagnóstica; CIR: Cirugía urgente; RS: Resección intestinal segmentaria laparotómica; RIC: Resección ileocecal; HCD: Hemicolectomía derecha; RSLPC: Resección intestinal segmentaria laparoscópica; RICLPC: Resección ileocecal laparoscópica; PT: Poliplectomía transduodenal.

LOCALIZACIÓN DE PFI



■ ÍLEON: 77% ■ YEYUNO 22% ■ DUODENO 1%

#Figura 2

Localización del Pólipo Fibroide Inflamatorio en el intestino delgado.

Discusión

El PFI, es una entidad rara, benigna, más frecuente en hombres, entre la sexta y séptima década^{1,2}. Su localización es más frecuente en el antro gástrico (66-75%) con una medida entre 1-5 cm aproximadamente^{1,3}, pudiéndose encontrar en todo el tracto gastrointestinal^{1,3-6}. El intestino delgado el segundo afectado en frecuencia (18-20%), siendo mayor en el íleon que en yeyuno^{1,4}. Esta entidad ha sido descrita en primera instancia por Vanek en 1949 como un granuloma submucoso eosinófilo⁷, y posteriormente bajo distintos nombres incluyendo: **“tumor de Vanek”**, granuloma eosinófilo submucoso, fibroma gástrico con infiltración eosinofílica, pseudotumor inflamatorio o hemangiopericitoma. El término PFI fue propuesto por primera vez por Helwig y Ranier en 1953 para los de localización gástrica, siendo aceptado posteriormente para su utilización en todo el tracto gastrointestinal^{2,7}. Se producen debido a una proliferación del tejido conectivo fibroso de la submucosa intestinal, compuesto por células fusiformes, estrelladas y epitelioides acompañadas de una reacción inflamatoria importante, particularmente granulocitos de tipo eosinófilos^{1,3,5,6}. Es característica la disposición concéntrica de células fusiformes rodeando a glándulas o vasos sanguíneos, siendo más pronunciado en los PFI's gástricos. Las células se encuentran embebidas en un estroma edematoso fibromixioide altamente hipervascularizado.

Usualmente pueden invadir la mucosa subyacente, sin embargo, rara vez sobrepasan la muscular propia intestinal³. Su manifestación suele ser como lesión única¹⁻⁵.

Los PFI's son considerados tumores benignos, sin riesgo de recurrencia o metástasis. Usualmente pueden invadir la mucosa subyacente y en ocasiones infiltran la muscular propia de manera focal, evidenciándose disrupción de la misma e invasión subserosa, en casos extremadamente raros³, como presentó la paciente comunicada.

Pueden emular otros procesos malignos y benignos con tendencia a confusión en el momento del diagnóstico, entre sus diagnósticos diferenciales anatomopatológicos están: fibrosarcoma inflamatorio, tumores carcinoides de células fusiformes y tumor del estroma gastrointestinal (GIST)⁸⁻¹². Su fisiopatología se considera actualmente enigmática^{1,2,3,6,13}. Estudios recientes apoyan la relación con mutaciones de genes, entre ellos el del receptor α del factor de crecimiento derivado de plaquetas (PDGFRA; cromosoma 4q12), el cual está presente en la mayoría de los pólipos^{3,13}, con activación de mutaciones, pudiendo considerar una posible cualidad neoplásica en este tipo de tumores³. Huss et al. objetivaron que mutaciones del exón 12 del PDGFRA están asociadas con la aparición de PFI de intestino delgado, mientras que mutaciones en el 18 del PDGFRA se relaciona con los PFI's gástricos¹³. Se han descritos casos de posible origen familiar, en estudio y seguimiento actualmente⁶.

Los PFI's de localización gástrica o cólica suelen ser diagnosticados como hallazgo incidental⁴, mientras que los localizados en intestino delgado suelen tener manifestaciones clínicas inespecíficas destacando: dolor abdominal crónico, náuseas, vómitos, diarrea, sangrado gastrointestinal, anemia, retraso en el crecimiento en niños y en raras ocasiones obstrucción intestinal debido a intususcepción^{1,2,5}. Habitualmente el tamaño del PFI oscila entre 2 y 5 cm de diámetro, sin embargo se han descritos casos de 20 cm^{2,8,10-12,14,15}.

El diagnóstico preoperatorio del PFI suele ser excepcional sin estudio histológico, requiriendo de una anamnesis y examen físico exhaustivo, y de la ayuda de múltiples estudios radiológicos como radiografía (RX), Ultrasonido abdominal (US), tomografía computarizada (TC), enteroclistis, endoscopia, angiografía y cápsula

endoscópica^{1,2,16-18}. La realización de varias pruebas radiológicas radica en la baja especificidad de las mismas en el diagnóstico del PFI⁵.

En el caso de intususcepción la RX de abdomen, suele ser la primera prueba empleada para el diagnóstico inicial, debido a que en la mayoría de los casos de pacientes con intususcepción por PFI consultan por presentar clínica obstructiva^{2,17,18}. Actualmente, la enteroclisis y el enema de bario rara vez se utilizan para el diagnóstico de intususcepción^{2,18}.

La cápsula endoscópica es una nueva herramienta de imagen para el diagnóstico. Su efectividad y seguridad fue publicada por Lewis *et al.*¹⁹, sin embargo, está contraindicada si hay signos de obstrucción intestinal¹⁸.

El US es utilizado actualmente con frecuencia en el diagnóstico de intususcepción. Una gran cantidad de heces en el colon, divertículo de Meckel perforado, malrotación intestinal y hematomas intra-abdominales son situaciones que condicionan su fallo diagnóstico. Por otra parte, signos de obstrucción intestinal o niveles hidroaéreos disminuyen la fiabilidad de los resultados. A pesar de su aceptable sensibilidad y especificidad en la intususcepción, el signo del “*pseudo-riñón*” en el plano sagital no es considerado como diagnóstico. Por otra parte, hallazgos en el plano transversal como el signo del “*target*” o del “*ojo de buey*” podrían estar a favor de la sospecha diagnóstica. Sin embargo, son signos poco específicos, pudiéndose evidenciar en el edema de pared o vólvulo de colon sigmoides¹⁴.

Endoscópicamente el PFI se aprecia como un pólipo de color grisáceo, generalmente sésil, proveniente de la submucosa con erosión y tejido de granulación en su superficie, siendo difícil la toma de biopsias¹. Debido a estas circunstancias, el diagnóstico suele hacerse después de la exéresis completa de la lesión mediante cirugía, confundiendo intraoperatoriamente en la mayoría de ocasiones con un linfoma, debido al componente inflamatorio presente en algunos tumores linfoproliferativos⁵. La colonoscopia es útil en los casos de sospecha de compromiso del colon, permitiendo la visualización directa e incluso toma de biopsias². Por otra parte, también podría servir para el diagnóstico de pólipos localizados en el íleon, con intususcepción íleo-cecal/cólica. Esto pudiera ser extrapolable también para la gastroscopia y los PFI duodenales.

El tratamiento habitual en caso de intususcepción es quirúrgico, mediante resección y anastomosis del segmento afectado⁴. El abordaje laparoscópico puede tener un papel en la cirugía de urgencias de obstrucción intestinal, sin embargo, no fue utilizado en este caso debido a la distensión intestinal importante, donde la visualización y manipulación intestinal es dificultosa, aumentando el riesgo de perforación y por ende de la morbilidad.

No se han localizado casos en la literatura de recidiva de la enfermedad posterior a la extracción completa del pólipo mediante cirugía, solo en pacientes en cuya exéresis fue realizada mediante endoscopia⁵.

Conclusiones

La intususcepción causada por PFI en intestino delgado ha sido descrita en 99 ocasiones en la literatura revisada, considerándose un hallazgo excepcional. El promedio de edad osciló entre la cuarta y quinta década. La localización más frecuente del PFI del intestino delgado fue el íleon. La duración media desde el inicio de los síntomas fue de diez días, presentando una masa palpable abdominal en la exploración física casi un tercio de los casos descritos. La prueba diagnóstica complementaria más utilizada fue el TC y el tipo de cirugía predominante fue la resección y anastomosis del segmento afecto por laparotomía. El tamaño promedio de los PFI fue de 3,5 cm.

Bibliografía

1. Kang SH, Kim SW, Moon HS, Sung JK, Jeong HY, Kim JS *et al.* Inflammatory fibroid polyp in the jejunum causing small bowel intussusception. *Ann Coloproctol.* 2015;31(3):106-9.
2. Akbulut S. Intussusception due to inflammatory fibroid polyp: a case report and comprehensive literature review. *World J Gastroenterol.* 2012;18(40):5745-52.
3. Bae JS, Song JS, Hong SM, Moon WS. An unusual presentation of an inflammatory fibroid polyp of the ileum: A case report. *Oncol Lett.* 2015;9(1):327-329.



4. Kimura N, Hight M, Liang J, Willy R, Liang K, Camp J. Adult intussusception secondary to inflammatory fibroid polyp. *West J Emerg Med.* 2015;16(4):581-2.
5. Siminas S, Qasem E, Shukla R, Turnock R. Inflammatory fibroid polyp: a rare benign tumor of the alimentary tract in children presenting as intussusception-case report and review of literature. *European J Pediatr Surg Rep.* 2014;2(1):16-9.
6. Allibone RO, Nanson JK, Anthony PP. Multiple and recurrent inflammatory fibroid polyps in a Devon family ('Devon polyposis syndrome'): an update. *Gut* 1992; 33(7):1004-1005.
7. Vanek J. Gastric submucosal granuloma with eosinophilic infiltration. *Am J Pathol.* 1949;25(3):397-411.
8. Coulier B, Maldaque P, Broze B, Gielen I. Ileal inflammatory fibroid polyp causing ileocolic intussusception. *JBR-BTR.* 2008;91(4):149-52.
9. Akbulut S, Sevinc MM, Cakabay B, Bakir S, Senol A. Giant inflammatory fibroid polyp of ileum causing intussusception: a case report. *Cases J.* 2009;2:8616.
10. Gara N, Falzarano JS, Limm WM, Namiki TS, Tom LK. Ileal inflammatory fibroid polyp causing chronic ileocolic intussusception and mimicking cecal carcinoma. *World J Gastrointest Oncol.* 2009;1(1):89-92.
11. Toydemir T. Inflammatory fibroid polyp of the ileum presenting with small bowel obstruction in an adult patient: a case report. *J Med Case Rep.* 2010;4:291.
12. Costamagna D, Erra S, Zullo A, Servente G, Durando R. Small bowel intussusception secondary to inflammatory fibroid polyp of the ileum: report of a case. *Chir Ital.* 2008;60(2):323-7.
13. Huss S, Wardelmann E, Goltz D, Binot E, Hartmann W, Merkelbach-Bruse S et al. Activating PDGFRA mutations in inflammatory fibroid polyps occur in exons 12, 14 and 18 and are associated with tumour localization. *Histopathology.* 2012;61(1):59-68.
14. O'Kane AM, O'Donnell ME, McCavert M, Taylor K, Lee J, Wilkinson AJ. Inflammatory fibroid polyp of the ileum causing recurrent intussusception and chronic ischaemia: a case report. *Cases J.* 2008;1(1):244.
15. Deschamps L, Bretagnol F, Couvelard A, Corcos O, Bedossa P, Panis Y. Inflammatory fibroid polyp in Crohn's disease revealed by ileoileal intussusception: case report and review of the literature. *Inflamm Bowel Dis.* 2008;14(9):1317-20.
16. Parasi A, Triantafyllidis JK, Barbatzas C, Karakosta A, Condilis N, Sotiriou H. Coexistence of Crohn's disease and inflammatory fibroid polyp of the small bowel. Report of a case and review of the literature. *Ann Ital Chir.* 2005;76(4):395-9.
17. Zager JS, Shaw JP, Kaufman JP, DeNoto G. Three cases of small bowel intussusception in relation to a rare lesion: inflammatory fibrous polyps. *Dig Surg.* 2001;18(2):142-6.
18. Ciftci F. Diagnosis and treatment of intestinal intussusception in adults: a rare experience for surgeons. *Int J Clin Exp Med.* 2015;8(6):10001-5.
19. Lewis BS, Eisen GM, Friedman S. A pooled analysis to evaluate results of capsule endoscopy trials. *Endoscopy.* 2005;37(10):960-5. Erratum in: *Endoscopy.* 2007;39(4):303.
20. Malik KA, Pande GK, Aftab Z, Nirmala V. Inflammatory fibroid polyp of the ileum causing intussusception. *Saudi Med J.* 2005;26(6):995-8.
21. Karamercan A, Kurukahvecioglu O, Yilmaz TU, Aygencel G, Aytaç B, Sare M. Adult ileal intussusception: an unusual emergency condition. *Adv Ther.* 2006;23(1):163-8.
22. Bradley B, Molloy PJ, Glick K, Kania RJ. Ileal intussusception and obstruction as presentation of inflammatory fibroid polyp. *Dig Dis Sci.* 1995;40(4):812-3.
23. Nonose R, Valenciano JS, da Silva CM, de Souza CA, Martinez CA. Ileal Intussusception Caused by Vanek's Tumor: A Case Report. *Case Rep Gastroenterol.* 2011;5(1):110-6.
24. Balci NC, Radjazi S, Polat H. Adult intussusception secondary to inflammatory fibroid polyp: demonstration by MRI. *Eur Radiol.* 2000;10(11):1708-10.
25. Morales-Fuentes GA, de Ariño-Suárez M, Zárate-Osorno A, Rodríguez-Jerkov J, Terrazas-Espitia F, Pérez-Manauta J. Vanek's polyp or inflammatory fibroid polyp. Case report and review of the literature. *Cir Cir.* 2011;79(3):242-5, 263-7.
26. Ruffolo C, Scarpa M, Bassi D, Angriman I. Inflammatory fibroid polyp causing intestinal obstruction following restorative proctocolectomy for ulcerative colitis. *Dig Surg.* 2009;26(4):285-6.
27. Shih LN, Chang SL, Chuang SM, Kuo CF. Inflammatory fibroid polyp of the jejunum causing intussusception. *Am J Gastroenterol.* 1997;92(1):162-4.

28. El Hajj II, Sharara AI. Jejunojejunal intussusception caused by an inflammatory fibroid polyp. Case report and review of the literature. *J Med Liban*. 2007;55(2):108-11.
29. Dicle O, Erbay G, Hacıyanlı M, Bora S. Inflammatory fibroid polyp presenting with intestinal invagination: sonographic and correlative imaging findings. *J Clin Ultrasound*. 1999;27(2):89-91.
30. Bandyopadhyay PK, Ishaq N, Malik AK, Mahroos S. Inflammatory fibroid polyp of proximal ileum causing recurrent intussusception. *Br J Clin Pract*. 1997;51(2):125-6.
31. Kuestermann SA, Saleeb SF, Teplick SK. General case of the day. Jejunal intussusception caused by an inflammatory fibroid polyp (IFP). *Radiographics*. 1999;19(2):539-41.
32. Farrell DJ, Bennett MK. Inflammatory fibroid polyp of the terminal ileum--an unusual cause of ileocaecal intussusception. *Eur J Surg*. 1994;160(4):247-8.
33. Ling CC, Hsu TC, Shih SC, Kao CR, Chou SY, Huang SH. Inflammatory fibroid polyp of the jejunum causing intussusception: a case report. *Zhonghua Yi Xue Za Zhi (Taipei)*. 1994; 53(2):127-30.
34. Kim JS, Kwon SY, Byun KS, Bak YT, Kim JH, Kim JG et al. Jejunal inflammatory fibroid polyp presenting as intussusception--a case report with review of the literature Review. *Korean J Intern Med*. 1994;9(1):51-4.
35. Aanestad O, Seidal T. Inflammatory fibroid polyp that caused intussusception of the ileum. *Eur J Surg*. 1992;158(6-7):387-9.
36. Nkanza NK, King M, Hutt MS. Intussusception due to inflammatory fibroid polyps of the ileum: a report of 12 cases from Africa. *Br J Surg*. 1980;67(4):271-4.
37. Bays D, Anagnostopoulos GK, Katsaounos E, Filis P, Missas S. Inflammatory fibroid polyp of the small intestine causing intussusception: a report of two cases. *Dig Dis Sci*. 2004;49(10):1677-80.
38. Miyata T, Yamamoto H, Kita H, Yano T, Sunada K, Sekine Y et al. A case of inflammatory fibroid polyp causing small-bowel intussusception in which retrograde double-balloon enteroscopy was useful for the preoperative diagnosis. *Endoscopy*. 2004;36(4):344-7.
39. Dawson PM, Shousha S, Burn JI. Inflammatory fibroid polyp of the small intestine presenting as intussusception. *Br J Clin Pract*. 1990;44(11):495-7.
40. Sampson MA, Lyons TJ, Nottingham J, Naik D. Ultrasound diagnosis of recurrent intussusception due to inflammatory fibroid polyp of the ileum. *J Ultrasound Med*. 1990;9(7):423-5.
41. Carlén B, Willén R. Inflammatory fibroid polyp of the ileum. Case report. *Acta Chir Scand*. 1988;154(4):325-7.
42. Savargaonkar P, Morgenstern N, Bhuiya T. Inflammatory fibroid polyp of the ileum causing intussusception: report of two cases with emphasis on cytologic diagnosis. *Diagn Cytopathol*. 2003;28(4):217-21.
43. Jabar MF, Prasannan S, Gul YA. Adult intussusception secondary to inflammatory polyps. *Asian J Surg*. 2005;28(1):58-61.
44. Vijayaraghavan R, Sujatha Y, Santosh KV, Belagavi CS. Inflammatory fibroid polyp of jejunum causing jejuno-jejunal intussusception. *Indian J Gastroenterol*. 2004;23(5):190-2.
45. Topaloglu S, Ozel H, Saygun O, Avsar FM, Ustun H. Jejunal intussusception caused by an inflammatory fibroid polyp. *Hepatogastroenterology*. 2003 Dec;50 Suppl 2: ccliv-cclv.
46. Sah SP, Agrawal CS, Rani S. Inflammatory fibroid polyp of the jejunum presenting as intussusception. *Indian J Pathol Microbiol*. 2002;45(1):119-21.
47. Winkler H, Zelikovski A, Gutman H, Mor C, Reiss R. Inflammatory fibroid polyp of the jejunum causing intussusception. *Am J Gastroenterol*. 1986 Jul;81(7):598-601.
48. Rubinstein R, Mogle P, Merguerian P, Rosenmann E. Inflammatory fibroid polyp of the small intestine: report of two cases and review of the literature. *Isr J Med Sci*. 1983;19(9):828-33.
49. McGregor JC, Rao SS. Inflammatory fibroid polyp of the ileum--a rare cause of intussusception. *Postgrad Med J*. 1976;52(604):89-91.
50. Rabbani K, Narjis Y, Jgounni R, Semlani Z, Difaa A, Benelkhaiat R et al. Adult intussusception caused by an inflammatory fibroid ileal polyp. *Acta Chir Belg*. 2012;112(2):157-9.
51. Maya AM, Gallo A, Castelli M, Paz L, Espinosa JC, Giunipero A. [Small bowel intussusception and Vanek's tumor in an elderly woman]. *Medicina (B Aires)*. 2013;73(5):461-3.
52. Neishaboori H, Maleki I, Emadian O. Jejunal intussusception caused by a huge Vanek's tumor: a case report. *Gastroenterol Hepatol Bed Bench*. 2013;6(4):210-3.



53. Joyce KM, Waters PS, Waldron RM, Khan I, Orosz ZS, Németh T et al. Recurrent adult jejuno-jejunal intussusception due to inflammatory fibroid polyp - Vanek's tumour: a case report. *Diagn Pathol.* 2014;9:127
54. Feldis M, Dilly M, Marty M, Laurent F, Cassinotto C. An inflammatory fibroid polyp responsible for an ileal intussusception discovered on an MRI. *Diagn Interv Imaging.* 2015;96(1):89-92.
55. Jacobs TM, Lambrianides AL. Inflammatory fibroid polyp presenting as intussusception. *J Surg Case Rep.* 2013;2013(2).
56. Lasithiotakis K, Grisbolaki E, Filis D, Athanasakis I, Zoras O, Chalkiadakis G. Ileocolic intussusception precipitated by diagnostic colonoscopy: a case report. *Surg Laparosc Endosc Percutan Tech.* 2012;22(3):e161-3.
57. Sulu B, Günerhan Y, Kösemehmetoğlu K. A rare ileal tumor causing anemia and intussusception: inflammatory fibroid polyp. *Turk J Gastroenterol.* 2014;25(1):116-7.
58. Teli B, Cp M, S S, Mv S. Ileo-ileal Intussusception in an Adult Caused by Vanek's Tumour: A Rare Case Report. *J Clin Diagn Res.* 2013;7(12):2994-5.
59. Sakran N, Farkash I, Hershko D. Inflammatory fibroid polyp (Vanek's tumour) causing a rare form of double invagination intussusception of the small bowel. *ANZ J Surg.* 2015 Aug 14. doi: 10.1111/ans.13261. [Epub ahead of print].
60. Arora A, Mangla V, Mukund A, Patidar Y. Duodenojejunal intussusception: a rare occurrence. *ANZ J Surg.* 2013;83(11):887-8.
61. Das S, Mandal TS, Sinhababu AK, Chatterjee TK, Khamrui TK, Bhattacharya H. Small bowel obstruction due to inflammatory fibroid polyp. *J Indian Med Assoc.* 2012;110(1):51-2.
62. Segovia-Lohse HA. Adult intussusception with perforation and secondary peritonitis. *Case report. Cir Cir.* 2011;79(3):252-55, 274-7.
63. Cipe G, Celayir F, Köksal HM, Yildirim S, Baykan A, Oğüt HE. Jejunal invagination in an adult caused by inflammatory fibroid polyp: a case report. *a Cases J.* 2009;2:6435.
64. Perrier G, Bonte E, Hammoutène M, Fléjou JF. [Inflammatory fibroid polyp of the ileum presenting as acute intussusception]. *J Chir (Paris).* 2009;146(3):292-3.
65. Sofia L, Lorenzini C, Pergolizzi FP, Foti A, Cucinotta E. [Ileal intussusception due to a voluminous inflammatory fibroid polyp. A case report and review of the literature]. *Chir Ital.* 2009;61(1):87-93.
66. Sall I, Bouchentouf SM, El Kaoui H, Aitali A, Achour A, Zentar A et al. [Intestinal intussusception on an inflammatory fibroid polyp (Vanek's tumors)]. *Gastroenterol Clin Biol.* 2007;31(11):978-9.
67. Dome F, Taziaux P, Boniver J, Fridman V, Delbecque K. [Ileum intussusception in an adult: a case report]. *Rev Med Liege.* 2007;62(7-8):498-500.
68. Saïji E, Ayadi-Kaddour A, Ben Slama S, Ghariani B, Chelly-Ennaiffer I, Lahmar-Boufaroua A et al. [Inflammatory fibroid polyp of the ileum presenting as intussusception: a case report in an adolescent]. *Tunis Med.* 2006;84(7):454-7.
69. Salvador Izquierdo R, Gimeno Solsona F. [Ileal intussusception due to inflammatory fibroid polyp]. *Rev Esp Enferm Dig.* 2006;98(6):479-80.
70. Legaz Huidobro ML, de Pedro Esteban A, González Carro P, Soto Fernández S, Pérez Roldán F. [Ileocolonic invagination due to an inflammatory fibroid polyp in a senile patient. Endoscopic diagnosis]. *Gastroenterol Hepatol.* 2006;29(6):379-80.
71. Bayle S, Rossi P, Bagnères D, Demoux AL, Ashero A, Dales JP et al. [Ileum inflammatory fibroid polyp revealed by intussusception. About one familial case]. *Rev Med Interne.* 2005;26(3):233-7.
72. Spengler J, Jeschke A. [Jejunal intussusception of an inflammatory fibrinoid polyp]. *Ultraschall Med.* 2004;25(6):450-2.
73. Gönül II, Erdem O, Ataoğlu O. Inflammatory fibroid polyp of the ileum causing intussusception: a case report. *Turk J Gastroenterol.* 2004;15(1):59-62.
74. Atalay F, Balci S, Kirimlioglu V, Dagli U. Intussusception due to inflammatory fibroid polyp of the ileum. A report of two cases from Turkiye. *Hiroshima J Med Sci.* 1995;44(4):141-4.
75. Gobierno Hernández J, Navarro Brito E, Muñoz Bellvis L, Quintero Quintero M, Espejo Castro E, Salata Schusterman HH. [Inflammatory fibroid polyp of the ileum]. *Rev Esp Enferm Dig.* 1992;82(2):113-6.
76. Romano-Munive AF, Barreto-Zuñiga R, Rumoroso-García JA, Ramos-Martínez P. Inflammatory fibroid polyp of the gastrointestinal tract: 10 years of experience at the Instituto Nacional de Ciencias Médicas y Nutrición Salvador Zubirán. *Rev Gastroenterol Mex.* 2016 Jul Sep;81(3):134-40. doi: 10.1016/j.rgmx.2016.03.001.
77. Tajima S, Koda K. Locally infiltrative inflammatory fibroid polyp of the ileum: report of a case showing transmural proliferation. *Gastroenterol Rep (Oxf).* 2016 Jun 10.

78. Basara I, Canda AE, Sagol O, Obuz F, Secil M. Intussusception and perforation due to an inflammatory fibroid polyp located in the ileum. *Wien Klin Wochenschr.* 2016 Oct;128(19-20):731-734.
79. Forasté-Enríquez CF, Mata-Hernández R, Hernández-Villaseñor A, Alderete-Vázquez G, Grube-Pagola P. Intestinal obstruction in adults due to ileal intussusception secondary to inflammatory fibroid polyp: A case report. *Rev Gastroenterol Mex.* 2017 Jul - Sep;82(3):263-265. doi: 10.1016/j.rgmx.2016.03.006.
80. Ahtil R, Bensghir M, Meziane M, Houba A, Jaafari A, Lalaoui SJ, Haimeur C. [Rare etiology of subocclusive syndrome: inflammatory fibroid polyp of the ileum, about a clinical case]. *Pan Afr Med J.* 2017 Mar 14;26:146. doi: 10.11604/pamj.2017.26.146.10775.
81. Mader S, Ting J, Nabi H. Ileocolic intussusception from an inflammatory fibroid polyp: a rare cause of adult small bowel obstruction. *ANZ J Surg.* 2017 Jun 23. doi: 10.1111/ans.14086.
82. Rais M, Chahdi H, Elfahssi M, Albouzidi A, Oukabli M. An Unusual Cause of Intestinal Obstruction in a Young Adult Patient: Inflammatory Fibroid Polyp. *Case Rep Surg.* 2017;2017:3675848. doi: 10.1155/2017/3675848.
83. Adams HS, Bergstrom B, Haines B, Roberts N. Inflammatory Fibroid Polyp: An Unusual Cause of Ileoileal Intussusception. *Case Rep Surg.* 2017;2017:6315934. doi: 10.1155/2017/6315934.

