

IV. HERNIA PRIMARIA-INCISIONAL DE PARED ABDOMINAL

Tipos de reparaciones protésicas abiertas

M^a Carmen Martín Jiménez; Juan Marin Morales; Antonio Gallardo García; Salvador Marrero Cantera; Antonio Fernández Zulueta; Antonio Galindo Galindo

UCMA-Hospital El Tomillar. Unidad de Gestión Clínica Enfermedades Digestivas. Área Gestión Sanitaria Sur de Sevilla

Introducción

La hernia incisional es una patología frecuente en la actividad cotidiana de los Servicios de Cirugía General y Digestiva. El abordaje tradicional de las hernias ventrales e incisionales mediante cirugía abierta se ha caracterizado por el uso de diferentes técnicas (cierres primarios y/o mallas), múltiples variaciones de las descripciones técnicas originales y un elevado índice de recidiva (cirugía abierta sin malla 63% y con malla 32%) a los 10 años⁽²⁾. En el caso de la hernia incisional es importante la idea de la prevención. Las laparotomías deben ser correctamente cerradas empleando preferentemente un material de sutura monofilamento, en un plano y con la aponeurosis siempre incluida. Desde la aparición del polipropileno (Usher) la reparación con malla constituye el patrón oro para el tratamiento de las hernias incisionales⁽¹⁾.

Las eventraciones son soluciones de continuidad de la pared anterolateral del abdomen. Se producen en el 10-23% de las laparotomías y entre un 3 a 8% de las laparoscopias⁽⁴⁾. Su frecuencia aumenta hasta el 23-40% si existió infección de la herida quirúrgica. Es más frecuente en la mujer (3:1). Tienen un considerable impacto económico, con una alta incidencia de recidivas. La cirugía de invasión mínima ha hecho que desaparezca el riesgo de eventraciones voluminosas, pero puede provocar la aparición de aquéllas de tamaño limitado por el orificio del trocar. Tabla 1.

Etiología

La etiología es multifactorial e incluye factores locales, sistémicos, factores que aumentan la presión intraabdominal y defectos en el metabolismo del tejido extracelular. Debe hacerse profilaxis antibiótica en pacientes con factores de riesgo, ya

que la infección es un factor que aumenta la aparición de hernias incisionales⁽⁴⁾.

Técnicas quirúrgicas

Todo paciente con hernia ventral primaria o incisional es candidato a reparación herniaria sin que influya el tamaño del defecto, edad o antecedentes patológicos no graves.

La reparación herniaria puede realizarse mediante la técnica laparoscópica o abierta. La técnica abierta puede ser una hernioplastia simple (Técnica de duplicación de Mayo o adaptación de la fascia), por separación de componentes o mediante una reparación con malla⁽⁴⁾.

En las laparotomías, la reconstitución anatómica de la línea blanca por sutura y/o autoplastia aponeurótica expone a la recidiva. La reconstrucción anatómica es un método recomendado para el tratamiento de las hernias incisionales de tamaño pequeño y en donde existan un espacio estrecho en el eje transversal. El método ideal es extirpar todo el tejido cicatrizal, exponer las estructuras normales y reconstruir la pared abdominal suturando entre sí los diferentes planos.

En caso de abdomen agudo por sepsis abdominal en paciente con defecto herniario, no se debe colocar mallas sintéticas, se resuelve el proceso agudo y diferir la plastia por un cierre primario.

La técnica de Separación de componentes (Técnica de Ramírez), que mediante la separación de las capas laterales del abdomen aporta un avance de los músculos rectos hacia la línea media, para aproximarla o cerrarla, siempre utilizando un refuerzo de malla para evitar recidivas⁽⁴⁾ (se explicara detalladamente en capítulos siguientes).

La técnica de Chevrel, es la técnica de colocación de la malla supraaponeurótica con cierre previo del defecto herniario (Fig.1.)⁽⁶⁾.

La técnica de Rives/Stoppa, es la técnica de colocación de malla preperitoneal y/o retromuscular (Fig.2)⁽⁶⁾.

La técnica de Implantación intraperitoneal, la prótesis se

Correspondencia: M.^a Carmen Martín Jiménez. UCMA-Hospital El Tomillar. Ctra. Alcalá-Dos Hermanas, km 6. 41700 Dos Hermanas, Sevilla.

Tabla 1
Clasificación

<i>Según su aparición</i>
Primarias: Aparecen después de la laparotomía. Recurrentes o recidivantes: Tras intentar su reparación previa.
<i>Por la presencia de anillo o defecto herniario</i>
Hernias verdaderas, si tienen anillo. Pseudohernias, flacidez por denervación muscular.
<i>Por la localización</i>
Anteriores, de la línea media. Anteriores, fuera de la línea media. Laterales, lumbares.
<i>Por el tamaño del anillo o defecto herniario</i>
Pequeñas < 3 cm de diámetro. Moderadas 3-6 cm de diámetro. Grandes 6-10 cm de diámetro. Gigantes 10- > 20 cm de diámetro.
<i>Por el tamaño de su saco y contenido herniario</i>
Pequeñas Grandes Pérdida de dominio
<i>Por la reductibilidad y viabilidad de su contenido</i>
Reductibles Incarceradas Estranguladas
<i>Por la presencia de factores agregados</i>
Simple Complejas Catastróficas

implanta en la cara profunda de la pared después de la reducción del contenido herniario (Fig.3.)⁽⁶⁾.

En hernias con pérdida de dominio no deberá intentarse la hernioplastia sin una preparación preoperatoria adecuada tendiente a aumentar el volumen de la cavidad abdominal. El procedimiento de elección será el neumoperitoneo progresivo preoperatorio por un período no menor a 21 días.

Hoy en día, la eventroplastia sin tensión, con prótesis no reabsorbible, tiende a convertirse en el método de referencia para todas las eventraciones, independientemente de su tamaño. A todo defecto herniario mayor de 4 o 5 cm se le debe colocar malla. Deberá considerarse también como buena práctica, la aplicación de mallas en defectos menores.

Existen diferentes niveles en la pared abdominal para poder colocar la malla para la reparación de una hernia incisional:

- Sublay: Intraperitoneal (más común para la vía laparoscópica), preperitoneal, retromuscular o premuscular subaponeurótica. Tienen menor recidiva.
- Onlay: Supra-aponeurótica.



Fig. 1. Colocación de la prótesis premusculoaponeurótica (Chevrel).



Fig. 2. Implantación retromuscular prefascial (Rives).

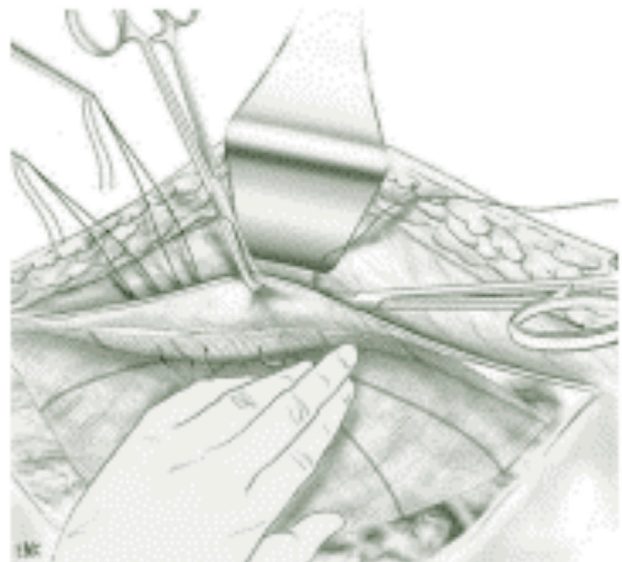


Fig. 3. Implantación intraperitoneal.

- Inlay: Malla suturada a los bordes del defecto herniario. Mayor índice de recidivas.
- Mixta: Se coloca un segmento de malla en posición Sublay y otro Onlay.

El cerrar el defecto herniario disminuye la superficie de contacto de la malla con el tejido celular subcutáneo evitando la aparición de seromas, siempre que no exista demasiada tensión en los bordes.

Materiales protésicos

El sitio de implantación de las prótesis puede ser intraperitoneal, preperitoneal, retromuscular prefascial o premusculo-

prefascial. En las eventraciones ilíacas o subcostales, también resulta imprescindible colocar un refuerzo protésico, así como cuando una laparotomía por oclusión o por afección visceral en un paciente portador de una eventración obliga a reparar ésta sincrónicamente⁽⁶⁾.

En la actualidad la malla que más se acerca a lo ideal, es la malla monofilamento de polipropileno ligera o reducida pues contiene hasta 70% menos material que sus antecesores de polipropilenos pesados. Su fuerza tensil es más parecida a la abdominal (20 N/cm contra 16 N/cm de la pared abdominal), produce menor restricción al movimiento (compliance) en el postoperatorio al colocar grandes segmentos en la pared del abdomen, su tamaño del poro mayor permite transparencia de los tejidos evitando lesiones vasculares o nerviosas al momento de su fijación y permitiendo una migración y proliferación de fibroblastos y angioblastos adecuada, lo que se traduce en mejor integración de la misma a los tejidos propios. Las características de las mallas se han explicado en capítulos anteriores y sólo mencionaremos particularidades referentes a las hernioplastias abiertas.

Para la fijación de la malla lo ideal son suturas de monofilamento y de absorción lenta, las grapas son de utilidad en la cirugía laparoscópica. Los pegamentos sintéticos o de fibrina siempre serán un complemento al uso de grapas o suturas.

Por tanto, para la reparación de una hernia incisional por vía abierta sin contacto con víscera (en la Técnica de Chevrel, preaponeurótica u onlay (Fig.1) y en la Técnica de Rives y Stoppa preperitoneal y/o retromuscular (Fig.2)) se utiliza el polipropileno ligero o reducido asociado a un material absorbible. Si quedan áreas sin cubierta peritoneal se utilizará una malla separadora de tejido. Al realizar la Técnica abierta o laparoscópica intraperitoneal (Sublay), el material de elección es una malla separadora de tejido o antiadherente, para evitar la formación de adherencias o fistulizaciones a vísceras. Actualmente, la reparación protésica retromuscular abierta (Técnica de Rives-Stoppa) con malla de polipropileno o poliéster, no reabsorbibles es el tratamiento más aceptado para la mayoría de las hernias incisionales⁽³⁾.

En un contexto séptico, no se contraindica el uso de una prótesis no reabsorbible en caso de abertura intestinal. En cambio, en la cirugía contaminada sólo puede emplearse una prótesis reabsorbible.

Técnica laparoscópica

La Cirugía Laparoscópica o mínimamente invasiva es una técnica especializada en cirugía abdominal que en los últimos años se ha extendido su uso en procedimientos como la colecistectomía, siendo el abordaje más utilizado en el momento actual para este proceso. De ahí se ha extendido su aplicación en otros procedimientos quirúrgicos como es el caso de la cirugía de la eventración.

La reparación de la hernia ventral por vía laparoscópica tiene menores tasas de recurrencia y de infección de la herida quirúrgica en comparación con la reparación abierta. Ofrece ventajas en cuanto a menor tiempo de hospitalización, menor dolor y disminución del tiempo de incapacidad laboral. A su

vez existe mayor facilidad técnica al reparar hernias fuera de la línea media y cercanas a bordes óseos⁽³⁾. El tratamiento laparoscópico se comenta en capítulos siguientes⁽⁹⁾.

Complicaciones

La complicación más frecuente es el seroma, que suele evolucionar favorablemente de forma espontánea. Según su origen, la infección de las prótesis difiere en cuanto a gravedad, tratamiento y evolución. En las infecciones agudas en principio no se retira la malla si esta es macroporosa y está en posición adecuada y correctamente fijada. En el caso de las microporosas deberán retirarse por su fácil colonización.

El hematoma está en relación a la extensión de la disección. También se puede asociar con tratamientos anticoagulantes, antiagregantes, cirrosis, vómitos y tos en el postoperatorio. Su profilaxis consiste en la corrección de los trastornos de la coagulación, hemostasia cuidadosa en especial de las ramas perforantes y evitar elevaciones bruscas de la presión abdominal en el postoperatorio. Se deben evitar dejar espacios muertos en el espacio celular subcutáneo y está indicado el uso de drenajes aspirativos sólo por el tiempo necesario.

La posición de la malla que da menores complicaciones y menor índice de recidivas es la Sublay, ya sea en posición preperitoneal y/o retromuscular por vía abierta o en posición intraperitoneal tanto por vía abierta o laparoscópica. La opción de una plastia

con tensión sin malla es una alternativa en el caso de un abdomen agudo, teniendo en cuenta su alto índice de recidiva.

Cuando una eventración recidiva, no se debe emplear de nuevo la técnica ya utilizada, y es imprescindible reforzar la pared⁽³⁾.

Conclusión

La reparación abierta con malla es superior a la reparación por sutura en cuanto a las recurrencias, pero inferior en cuanto a la aparición de infección de la herida. No hay pruebas suficientes en cuanto a qué tipo o posición de la malla debe ser utilizada en la reparación abierta de la hernia ventral, ni al uso de la técnica de separación de componentes⁽⁴⁾.

La elección de la malla depende de la técnica, vía de acceso y características del defecto herniario. Preferentemente mallas ligeras macroporosas cuando no haya contacto visceral, añadiendo una capa antiadherente cuando lo hubiera, independientemente de la vía de acceso.

Actualmente, la reparación protésica retromuscular abierta (Técnica de Rives-Stoppa) con malla de polipropileno o poliéster, no reabsorbibles es el tratamiento más aceptado para la mayoría de las hernias incisionales.

En cuanto a la posibilidad de eventroplastia abierta o laparoscópica, en régimen de CMA, es posible si existe buena selección e información del paciente, excelente técnica quirúrgica, detección de complicaciones en las primeras horas antes del alta y control postoperatorio exhaustivo.

Bibliografía

1. Turner PL, Park AE. Laparoscopic repair of ventral incisional hernias: pros and cons. *Surg Clin North Am.* 2008 Feb;88(1):85-100.
2. Long-term follow-up of a RCT of suture vs mesh repair of incisional hernia. Burger et al. *Ann Surg* 2004;240(4):578-83.
3. Sauerland S, Walgenbach M, Habermalz B, Seiler C, Miserez M. Técnicas de cirugía laparoscópica versus técnicas abiertas para la reparación de la hernia ventral o incisional. *Cochrane Database of Systematic Reviews* 2011 Issue 3. Art. No.: CD007781. DOI: 10.1002/14651858.CD007781.
4. Den Hartog Dennis, Dur Alphons HM, Tuinebreijer Wim E, Kreis Robert W. Procedimientos de cirugía abierta para la hernia incisional (Revisión Cochrane traducida). En: *La Biblioteca Cochrane Plus*, 2008 Número 4. Oxford: Update Software Ltd. Disponible en: <http://www.update-software.com>. (Traducida de The Cochrane Library, 2008 Issue 3. Chichester, UK: John Wiley & Sons, Ltd.).
5. Luijendijk RW, Hop CJ, Petrousjka Van den Tol M, et al. A comparison of suture repair with mesh repair for incisional hernia. *N Engl J Med* 2000; 343:392-8.
6. J-P Lechaux, D. Lechaux, J-P Chevrel. Tratamiento de las eventraciones de la pared abdominal. *EMC Técnicas Quirúrgicas. Aparato Digestivo. Volume 21. Issue 1, 2005 pag 1-14.*
7. Romero JA. Eventroplastia laparoscópica ambulatoria: es posible. *Cir May Amb. Arán Ediciones, S.L.* 2009; 14 (3): 85-87.
8. Clapp ML, Hicks SC, et al. (2013). Trans-cutaneous Closure of Central Defects (TCCD) in Laparoscopic Ventral Hernia Repairs (LVHR). *World J Surg* 37 (1): 42-51.
9. Chelala E, Thoma M, Tatete B, Lemye AC, Dessily M, Alle JL. The suturing concept for laparoscopic mesh fixation in ventral and incisional hernia repair: Mid-term análisis of 400 cases. *Surgical Endoscopy* (2007) 21: 391-395.