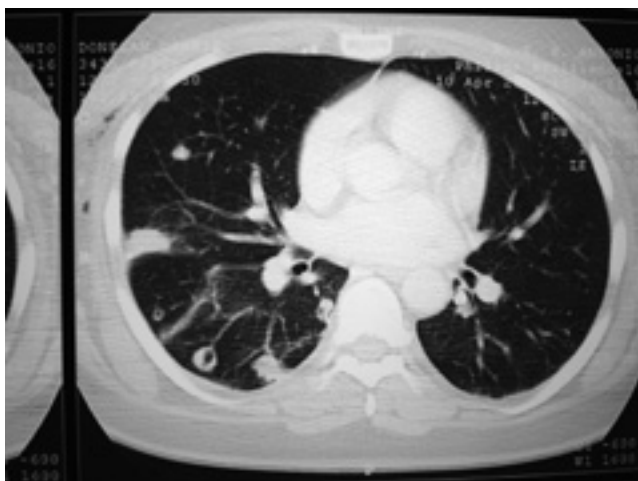
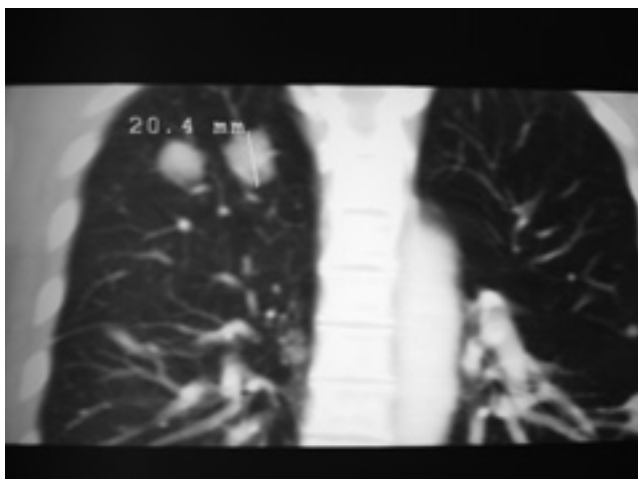


### Metástasis pulmonares cavitadas de origen colorrectal. Una forma de presentación atípica

Mera Velasco S; Ruiz López M; González Poveda I; Carrasco Campos J; Toval Mata JA; Marín Camero N; Santoyo Santoyo J.

*Servicio de Cirugía General y del Aparato Digestivo. Hospital Regional Universitario «Carlos Haya». Málaga.*



Mujer de 59 años con adenocarcinoma de ciego con lesiones nodulares cavitadas en ambos pulmones. Tras toracoscopia y resección pulmonar atípica, se confirman como metástasis cavitadas de adenocarcinoma colónico.

El pulmón es un órgano común para las metástasis (20-54%), sobre todo de mama, colon, riñón, útero y tumores de cabeza y cuello.

La cavitación en nódulos metastásicos es del 4%, 9% en caso de carcinoma broncogénico primario.

Los carcinomas escamosos son las neoplasias que más frecuentemente desarrollan metástasis cavitadas (69% del total).

Los tumores primarios que con mayor frecuencia originan metástasis cavitadas pulmonares son los carcinomas escamosos de cabeza y cuello, sarcomas y adenocarcinomas de mama y, menos frecuente, los gastrointestinales.

El mecanismo de la cavitación se cree debido a la necrosis tumoral o un mecanismo valvular por medio de la infiltración tumoral dentro de estructuras bronquiales.

El diagnóstico diferencial será con lesiones quísticas, infecciosas e inflamatorias.

#### Bibliografía

1. Hamada S, Mihara N, Sumikawa H *et al.* Pulmonary cavitary nodules on computed tomography: differentiation of malignancy and benignancy. *J Comp Assist Tom* 2007; 31 (6): 943-9.
2. Ryu JH, Swensen SJ. Cystic and cavitary lung diseases: focal and diffuse. *Mayo Clin Proc* 2003; 78: 744-752.
3. Weinstock LB, Brown DR, Bordley DR. Cavitary pulmonary metastases in a patient with adenocarcinoma of the colon. *NY St J Med* 1984; 84 (9): 460-461.